Hirn-Tumor-Diagnostik mit Hg 203 Neohydrin und Sicherheit der Methode

Renate Zeiler

1970

Aus der II.Medizinischen Klinik der Universität
München

Kommiss.Direktor: Prof. Dr. M.M. Forell

HIRN-TUMOR-DIAGNOSTIK MIT Hg 203 NEOHYDRIN UND SICHERHEIT DER METHODE

Inaugural-Dissertation
zur Erlangung der Doktorwürde in der gesamten Medizin
verfaßt und einer Hohen Medizinischen Fakultät
der Ludwig-Maximilians-Universität zu München

vorgelegt von

Renate Zeiler
geb. Haehnle

aus Offingen

München 1970

UNIV.
LEIDEN
BIBL.

Mit Genehmigung der Medizinischen Fakultät
der Universität München

Berichterstatter:	Prof. Dr. F. Mittelbach
Mitberichterstatter:	Prof. Dr. M. M. Forell
Dekan:	Prof. Dr. W. Spann

Tag der mündlichen Prüfung: 10.12.1970

Spät erst konnte diese Arbeit zum Abschluß gebracht werden. Daß es überhaupt so weit kam, verdanke ich meinem verehrten "Doktorvater", Herrn Dr. Johannes Klemm, Leiter der Röntgenabteilung der II.Medizinischen Universitätsklinik, München. Er hat mir nicht nur in der Sache alle Förderung zuteil werden lassen - immer von neuem auch hat er mir Mut gemacht, wenn Ereignisse im Bereich meiner Familie das Ziel in unerreichbare Ferne zu rücken schienen. Ich danke ihm sehr herzlich.

Herrn Dr. Peter Dohrn danke ich für die Unterstützung bei der Durchführung der Untersuchungen.

Hirn-Tumor-Diagnostik mit Hg 203 Neohydrin und Sicherheit der Methode

1 Einleitung

2 Bisher übliche Untersuchungsverfahren zur Diagnose intracranieller Erkrankungen

2.1 Anamnese
Klinische und neurologische Untersuchung
Augenuntersuchung (Stauungspapille)
Hals-Nasen-Ohren-Untersuchung (ENG)
2.2 Elektroenzephalogramm (EEG)
2.3 Echoenzephalogramm (Echo)
2.4 Elektromyogramm (EMG)
2.5 Röntgen-Untersuchungen
2.5.1 Neutrale Schädel-Aufnahme
2.5.2 Spezial-Aufnahmen
2.5.3 Angiographie
2.5.4 Pneumenzephalographie (Pneu)
Ventrikulographie
2.6 Liquor-Diagnostik

3 Hirnszintigraphie

3.1 Vor - und Nachteile
3.2 Geschichtliches
3.3 Theoretische Grundlagen
3.4 Ursachen für Fehldiagnosen
3.5 Vergleich zwischen verschiedenen Isotopen
3.6 Aufbau des Scanners und Vorgehen beim Scannen
3.7 Auswertung der Szintigramme (=Scans)

4 Ergebnisse der eigenen Untersuchungen

4.1 Aufschlüsselung der untersuchten Patienten nach Altersgruppen und Geschlecht

4.2 Beziehung zwischen intracranieller Erkrankung und Lebensalter - Tabelle 1

4.3 Die szintigraphischen Ergebnisse

4.3.1 Beziehung zwischen szintigraphischem Befund und Schluß-Diagnose - Tabelle 2

4.3.2 Zusammenhängende Darstellung der drei möglichen szintigraphischen Ergebnisse:
Übersicht über die Diagnosen der Patienten mit

4.3.2.1 negativem Szintigramm (-Sz)

4.3.2.2 fraglichem Szintigramm (? Sz)

4.3.2.3 positivem Szintigramm (+ Sz)

4.3.2.3.1 Klinisch weniger sichere Diagnose

4.3.2.3.2 Die sicheren Diagnosen der Patienten mit + Sz
a) Aufschlüsselung nach Altersklassen und Diagnosen
b) Aufschlüsselung nach den Diagnosen
c) Fehldiagnosen
d) zur Korrelation zwischen Klinik und Lokalisation eines Prozesses

4.4 Die Ergebnisse der verschiedenen Untersuchungsmethoden

4.4.1 geordnet nach der Sicherheit der Diagnose

4.4.1.1 Unsichere Diagnosen

4.4.1.2 Klinisch weitgehend sichere und sichere Diagnosen mit positivem Szintigramm

4.4.1.3 Sichere Diagnosen mit einem intracraniellen Befund
1. bei klinisch sicheren Primär-Tumoren und Rezidiven
2. bei gesicherten Hirn-Tumoren

4.4.2 Zusammenfassende Beurteilung der verschiedenen Untersuchungs-Methoden

4.5 Der Sicherheitsgrad der Methode

4.5.1 Sicherheitsgrad der Methode bei fraglichen Scans

4.5.2 Sicherheitsgrad der Methode bei negativen Scans

4.5.3 Sicherheitsgrad der Methode bei positiven Scans
4.5.4 Vereinfachte Zusammenfassung

5 Diskussion

Vergleich der eigenen Untersuchungs-Ergebnisse mit denen der Literatur

6 Zusammenfassung

7 Literaturverzeichnis

1 Einleitung

Die in den letzten Jahren erreichten Fortschritte der modernen Hirn-Chirurgie können nur dann zu einer echten Verbesserung der Operationsergebnisse führen, wenn weitere Methoden zur Früh-Diagnose intracranieller raumfordernder Erkrankungen entwickelt bzw. bereits vorhandene verbessert werden.

Eines der wohl aussichtsreichsten neueren Untersuchungsverfahren ist die Hirnszintigraphie. Eine hohe Sicherheit der Methode darf bereits nach den bisherigen Erfahrungen als erwiesen gelten. Es besteht jedoch Notwendigkeit, über die Aussagefähigkeit der Methode weiteren Aufschluss zu gewinnen.

2 Bisher übliche Untersuchungsverfahren zur Diagnose intracranieller Erkrankungen

Voraussetzung für eine erfolgreiche Therapie ist die rechtzeitige Verdachtsdiagnose durch den praktischen Arzt. Stellt dieser die Diagnose "intracranielle Läsion" auf Grund von Anamnese und Symptomen (wie Kopfschmerzen, Parästhesien, Schwindel), so sollte er sofort eine intern-neurologische Untersuchung veranlassen. Ihr Ergebnis entscheidet dann über den weiteren diagnostischen Weg.

In aller Regel wird man zuerst die einfacheren, auch ambulant durchführbaren, Untersuchungen wählen und dann erst, wenn es die weitere Abklärung erfordert, die nur stationär durchführbaren anwenden. In sehr dringenden Fällen kann die sofortige Klinikeinweisung mit einem forcierteren Vorgehen nötig sein. Stets muß also der diagnostische Weg dem Einzelfall angepaßt werden.

Es gibt eine ganze Reihe ambulant durchführbarer Methoden. Zu ihnen gehört - worauf noch einzugehen sein wird - auch die Hirnszintigraphie. Nur stationär durchzuführen sind, da es sich um mehr oder weniger belastende Eingriffe mit entsprechenden Komplikationsmöglichkeiten handelt, die Angiographie, die Pneumenzephalographie und die Ventrikulographie. In allen drei Fällen handelt es sich um Kontrastuntersuchungen, die nicht beliebig oft durchgeführt werden können, sich daher auch nicht zu Verlaufskontrollen nach Schädelhirn-Traumen oder operativen Eingriffen eignen.

2.1 Die Bedeutung der internistischen Untersuchung ergibt sich schon alleine aus der Tatsache, daß 6-10% [1] (PAAL) aller Hirntumoren Metastasen sind, wobei es nicht selten vorkommt, daß erst die Metastase Symptome macht. Ein Beispiel dieser Art fand sich unter unseren Patienten (Nr. 14). SODEE beschrieb einen Fall, bei dem Hirnszintigramm und Angiogramm positiv waren und dann ein Tumor frontoparietal rechts operiert wurde. Der Chirurg dachte an ein Gliom; histologisch ergab sich eine Metastase unbekannten Ursprungs. Ferner sei an die Hypophysen- und Zwischenhirntumoren erinnert, die zu endokrinen Störungen führen.

Die genaue neurologische Untersuchung erlaubt Rückschlüsse auf die Lokalisation der Läsion. Oft kann sie, besonders unter Berücksichtigung der genauen Anamnese, auch Hinweise auf die Ätiologie geben.

Besondere Bedeutung hat die Augenuntersuchung (PAAL) :

Neben dem Bestehen einer Stauungspapille können eine Optikusatrophie, Gesichtsfelddefekte und Augenmuskel - oder Blicklähmungen hinweisend auf die Lokalisation eines Prozesses sein.

Das Vorliegen einer Stauungspapille deutet auf eine bereits fortgeschrittene Hirndrucksteigerung. Diese wird wesentlich von der Lokalisation und bis zu einem gewissen Grad auch von der Art eines Tumors bestimmt. 60-80% der Hirntumorpatienten sollen eine Stauungspapille haben. Dabei ist zu beachten, daß Tumoren der

---

1) Nach STØIER machen die Hirnmetastasen rund ein Fünftel der intracraniellen Tumoren aus, bei BAKER ca. 17,9 %, bei COURVILLE ca. 20,5 %.

hinteren Schädelgrube eher zu solchen Druck-symptomen führen als Großhirn- oder hypophysennahe Tumoren.

Bei Bestehen eines Nystagmus sollte ein H a l s-N a s e n - O h r e n - Arzt zugezogen werden, der zusätzlich eine Vestibularisprüfung und ein Elektronystagmogramm (ENG) durchführen kann.

2.2 Häufig finden sich bei intracraniellen Läsionen auch Abweichungen im E l e k t r o e n z e - p h a l o g r a m m. "Im Gegensatz zu manchen Untersuchungsmethoden kann das EEG keine morphologischen Veränderungen nachweisen, sondern nur Funktionsstörungen der Nervenzellen des Großhirnmantels. Normale EEG-Befunde sind daher bei einer Lokalisation im Hemisphärenbereich am seltensten und nehmen von subkortikalem nach infratentoriellem Sitz deutlich zu." [2)]

Bei Hirntumoren finden sich EEG-Veränderungen in etwa 87% (PAAL). Charakteristisch für Tumoren sind Herdveränderungen (= Foci), deren Häufigkeit im Durchschnitt 70% betragen soll; häufiger sind Allgemein-Veränderungen. Eine Übereinstimmung des EEG-Herdes mit der Tumorlokalisation wird nur in 70% aller Fälle angenommen. Sie ist abhängig von Sitz und Art des Tumors. Am zuverlässigsten ist sie bei Schläfenlappentumoren. Dagegen stimmt ein temporaler Herd am seltensten mit dem Tumorsitz überein. (PAAL)

---

2) GÄNSHIRT, PAAL
Nach TÖNNIS und SCHIEFER ist das EEG ein sehr feiner Indikator für alle Störungen im Zellstoffwechsel. Es ist in der Lage, Störungen zu erfassen, die klinisch noch nicht in Erscheinung treten.

Die Aussagekraft des EEG hinsichtlich der Lokalisation einer Läsion ist also nur begrenzt. Zur Klärung bedarf es der Szintigraphie oder Angiographie.

2.3 Wesentlich bereichert wurde die Diagnostik intracranieller Läsionen durch die Echoenzephalographie, die 1955 durch LEKSELL eingeführt wurde. Es handelt sich um eine völlig ungefährliche, den Patienten psychisch nicht belastende Untersuchung, die nur wenige Minuten beansprucht und jederzeit wiederholt werden kann. Sie eignet sich daher besonders zur Orientierung bei cerebralen Traumen und zu Verlaufskontrollen. (SCHIEFER, RASKIND, KATZNER und BRUCKNER, PAAL)

Je nach dem Sitz der raumfordernden Läsion kommt es zu einer Verschiebung des Mittelechos oder zu seiner Verdoppelung durch eine hydrocephale Erweiterung des dritten Ventrikels. Keine Verschiebung des Mittellots (=ML) erhält man bei doppelseitigen Prozessen, solchen der Mittellinie und bei infratentoriellen. Hier ergeben sich dann, wie bereits erwähnt, zusätzliche Möglichkeiten durch den Nachweis des infolge Behinderung des Liquorabflusses erweiterten dritten Ventrikels.

Einzelheiten, wie gedoppeltes ML bei 90% der Gesunden (dort jedoch nicht über 7 mm Abstand im Gegensatz zu infratentoriellen Tumoren und hirnatrophischen Prozessen), Hämatom-Echo, Erweiterung des dritten Ventrikels bei chronischen Anfallsleiden, Differentialdiagnose zwischen Blutung und Erweichung durch das Echo siehe bei SCHIEFER.

Die Genauigkeit der Methode wird mit etwas über 90% angegeben. Dabei darf jedoch nicht übersehen werden (SCHIEFER), daß sich ihre Aussagemöglichkeiten weitgehend auf die Feststellung von Massenverschiebungen und Ventrikelerweiterungen beschränken. Es handelt sich somit im wesentlichen

um eine Zusatzmethode, die jedoch häufig das weitere Vorgehen - ob Szintigraphie, ob Angiographie oder Pneumenzephalographie - wesentlich bestimmt.

2.4 Die Elektromyographie ist eine Spezialuntersuchung vor allem zur Unterscheidung zwischen neurogenen Muskelatrophien und myogenen Muskeldystrophien. Die von einem Muskel direkt oder von der Haut über dem Muskel abgeleiteten Aktionsströme werden nach Verstärkung sichtbar gemacht oder im Myogramm aufgezeichnet.

2.5.1 Nie wird man - auch nur beim geringsten Verdacht auf eine intracranielle Veränderung - auf die einfache Röntgen-Aufnahme des Schädels verzichten, obwohl sie nur relativ selten Hinweise auf das Vorhandensein oder die Lokalisation von intracraniellen Prozessen gibt.

PAAL und andere unterscheiden zwischen Lokal- und Fernsymptomen.

Unter den Lokalsymptomen sind hervorzuheben:

Verkalkungen: bei ca. 15% der Hirntumoren - vorkommend bei Gliomen, Meningiomen, kongenitalen Tumoren (vor allem beim Kraniopharyngiom), beim Pinealom, bei tuberöser Hirnsklerose, bei Metastasen und Tuberkulomen (POTTS, GÄNSHIRT).

Knochenveränderungen, wie Hypo- und Hyperostosen - als Folge der Veränderung des intracraniellen Druckes, aber immer erst nach den Sellaveränderungen zu sehen - und

verstärkte Diploevenenzeichnungen und Vertiefungen der Impressionae digitatae.

Unter den Fernsymptomen, verursacht durch Steigerung des intracraniellen Druckes,

besitzen die Sellaveränderungen (= sekundäre Drucksella) vor den Erweiterungen der basalen Foramina (Meatus acusticus internus, Foramen opticum) den größten diagnostischen Wert. Außer bei Tumoren findet man die Drucksella bei extremer Hypertonie.

Ebenfalls auf einen intracraniellen Prozeß hinweisen können Verschiebungen des verkalkten Corpus pineale oder solche des verkalkten Plexus chorioideus. Dagegen kommen Nahtdehiszenzen beim Erwachsenen so gut wie nie vor.

2.5.2 Verschiedene Röntgenspezialaufnahmen seien hier nur aufgezählt (GÄNSHIRT):

1. Aufnahme der Nasen-Nebenhöhlen
2. Orbitaltrichter und Foramen opticum (= Rhese-Aufnahme)
3. Felsenbein-Aufnahmen - nach Schüller u. Stenvers (dabei ist stets eine Vergleichsaufnahme der gesunden Seite zu empfehlen)
4. Gezielte seitliche Aufnahme der Sella turcica
5. Tomographie von Sella und Felsenbein bzw. der verdächtigen Region.

2.5.3 Eine der wichtigsten Untersuchungen der klinischen Röntgendiagnostik ist die Angiographie.

Man kannte zunächst nur die einfache Angiographie, bei der Ausschnitte aus dem zeitlichen Ablauf des Kontrastmitteldurchflusses dargestellt werden und die das Zufallsbild eines funktionellen Geschehens liefert (TÖNNIS u. SCHIEFER). Mit der heute meist angewandten Serienangiographie lassen sich die verschiedenen Phasen der Hirnzirkulation durch die Verfolgung des Kontrastmittels zeitlich genau registrieren.

Sie ermöglicht

1. die Aufzeichnung morphologischer Veränderungen im Bereich der Hirngefäße und
2. die - mit der einfachen Angiographie nicht mögliche - klinische Funktionsprüfung des Hirnkreislaufs.

Hieraus ergibt sich ihre Bedeutung für die Differentialdiagnose intracranieller Erkrankungen und besonders intracranieller Geschwülste.

Verfolgt man den Füllungsablauf der Hirngefäße, so kann man 3 Phasen verschiedener Dauer unterscheiden: 1.) die arterielle (im Durchschnitt 2,3 Sekunden Dauer) 2.) die capillare (0,5 Sekunden) und 3.) die venöse (3,5 Sekunden). Die Summe ergibt die normale Kreislaufzeit der Gehirngefäße (4,0 bis 8,0 Sekunden); beim Jugendlichen ist sie kürzer.

Je nachdem, in welchem Versorgungsgebiet eine Läsion vermutet wird, macht man eine Carotis- oder eine Vertebralis-Angiographie, im Zweifelsfall zunächst die erste der beiden.

Großhirntumoren lassen sich in aller Regel mit der C a r o t i s-A n g i o g r a p h i e nach Lokalisation und Art diagnostizieren (PAAL). Schwierigkeiten bereiten vor allem basale Tumoren, dann Tumoren der Ventrikel und mitunter auch solche des Balkens. Wegen der fehlenden Anfärbung und ungenügenden Verdrängung sind auch multiple Metastasen und Schmetterlingsgliome oft nicht nachweisbar (PAAL).

Mit der V e r t e b r a l i s-A n g i o g r a p h i e lassen sich vor allem Veränderungen der unteren Hirnabschnitte erfassen: Occipitallappen, basomedianer Schläfenlappen, dorsaler und kaudaler Hirnstamm sowie Kleinhirn.

Die diagnostischen Hinweise finden sich dann auf den im Serien-Angiogramm gewonnenen Röntgenbildern in Form von (nach PAAL, POTTS) :

1. Lageveränderungen von normal angelegten Hirngefäßen:
   Gefäße in der Nähe eines Tumors oder eines Ödems zeigen die markanteste Verlagerung, weiter entfernt gelegene nur geringe oder gar keine. Bei nur geringen Verlagerungen kann der Vergleich zwischen beiden Seiten hilfreich sein (Einzelheiten bei TÖNNIS und SCHIEFER).

2. Formveränderungen der Gefäße.
   In der Nähe eines Tumors verlieren sie ihre normale Schlängelung und werden gestreckt oder nur sehr sanft gewellt.

3. Gefäßneubildungen (= pathologische Vaskularisation)
   a) Die bösartigsten Glioblastome haben sehr enge, unregelmäßige Tumorgefäße und einen raschen Shunt des Kontrastmittels von den Arterien zu den Venen.
   b) Weniger bösartige Glioblastome haben kürzere und auch weniger Tumorgefäße, die oft auch schmäler sind; entsprechend braucht der arterio-venöse Shunt länger.
   c) Metastasen zeigen gelegentlich kurze, weite Tumorgefäße; der Shunt verläuft in der Regel langsamer als in den bösartigsten Glioblastomen. Häufiger zeigen sie kurze und dünnere Tumorgefäße oder sie können verhältnismäßig gefäßarm sein. Zu ihrer Beurteilung muß auch Größe und Sitz der Neubildung herangezogen werden.
   d) Hämorrhagien, Nekrosen und Cysten können avasculäre Gebiete verursachen. Abzesse zeichnen sich in aller Regel durch besondere Gefäßarmut aus, gelegentlich kommt es zu einer homogenen Anfärbung der Kapselumgebung im frühen Phlebogramm.
   e) Meningiome haben in der Regel viele schmale Gefäße (Kapillaren), die entweder in Form eines Knäuels oder auch radiär angeordnet sind. In der späten arteriellen oder venösen Phase kommt es zu einem homogenen Bild. Die Anfärbung verschwindet im Gegensatz zu den meisten Meningiomen bei den Metastasen rascher.

2.5.4 Mit der Verbesserung der angiographischen Methoden trat die Pneumenzephalographie für die Diagnostik intracranieller Läsionen in den Hintergrund. Freilich kann die Angiographie die Luftfüllung nicht völlig ersetzen; sie läßt sie nur in vielen Fällen entbehrlich werden (PAAL).

Bei der Pneumenzephalographie wird Gas nach lumbaler oder suboccipitaler Liquorentnahme in den Subarachnoidalraum injiziert. Durch entsprechende Lagerung (siehe POTTS) steigt das Gas in den intracraniellen Subarachnoidalraum und in das Ventrikelsystem, was sich röntgenologisch verfolgen läßt. Diagnostisch verwertbar sind vor allem Verlagerungen und Verbildungen des Ventrikelsystems. Diese setzen meist direkte Einwirkung des Tumors auf das Ventrikelsystem oder größere Massenverschiebungen voraus (PAAL).

Spezielle Bedeutung hat die Methode also bei Verdacht auf Ventrikeltumoren (KOOS u. LAUBICHLER), sowie Neubildungen, die in die subarachnoidalen Cisternen wachsen (Hypophysentumor, Acusticus-Neurinom), dann allgemein zur Klärung einer Abflußbehinderung des Liquors. Sehr hilfreich ist sie auch bei der Diagnose von Balken- und Thalamustumoren - bei denen das Angiogramm häufig unauffällig oder nur wenig verändert ist - sowie bei Verdacht auf intracranielle Prozesse. (PAAL, POTTS).

Für den Patienten bedeutet die Luftfüllung in der Regel eine stärkere Belastung als die Angiographie; auch kommt es bei ihr stets zu stärkeren vegetativen Reaktionen. Dabei droht bei Hirndruck die Gefahr einer Einklemmung der Kleinhirntonsillen, der postpunktionellen Liquorrhoe und des reaktiven Ödems, und es wird bei einer Stauungspapille von

2 Dioptrien und mehr in der Regel keine lumbale Luftfüllung gemacht. Auf die Suboccpitalpunktion wird ohnehin bei Hirntumorverdacht verzichtet (PAAL).

Kommt es bei einem intracraniellen Prozess darauf an, seine genaue Lage, seine Vaskularisierung und die Beziehung zu Gefäß- und Liquorsystem zu kennen, so wird man nicht selten Angiographie u n d Pneumenzephalographie anwenden müssen.

Die V e n t r i k u l o g r a p h i e bleibt den Fällen vorbehalten, bei denen aus diagnostischen Gründen eine Luftfüllung nötig erscheint, jedoch auf occipitalem oder lumbalem Weg wegen Gefahr der Einklemmung der Kleinhirntonsillen nicht durchgeführt werden darf. Ihre Durchführung - d.h. die direkte Punktion des Seitenventikels und seine Füllung mit Luft - ist also bei Ventrikeltumoren und solchen im Bereich des Aquädukts oder bei Prozessen im Hirnstammbereich nach vorangegangener und unbefriedigender Angiographie angezeigt. Zwar bestehen bei ihr die gleichen Gefahren wie bei der lumbalen Luftfüllung; doch lassen sich die möglichen Druckdifferenzen zwischen spinalem und intrazerebralem Liquorraum besser ausgleichen. (PAAL, POTTS). Neben dieser "negativen" Füllung der Ventrikel mit Luft wird in seltenen Fällen die p o s i t i v e V e n t r i k u l o g r a p h i e mit einem Röntgenkontrastmittel durchgeführt. Dies kann nötig werden, wenn eine Läsion den dritten Ventrikel, den Aquädukt oder den vierten Ventrikel betrifft und die Luftfüllung diese Strukturen nicht entsprechend zur Darstellung bringt. (POTTS)

2.6 Bedeutsam für die Diagnostik intracranieller Erkrankungen ist auch die L i q u o r - D i a - g n o s t i k (PAAL, GÄNSHIRT, BODECHTEL). Je nach Verdachtsdiagnose wird man diese Methode gleich zu Beginn oder gegen Ende der Untersuchungen anwenden - oder auch ganz auf sie verzichten.

Bei Gewinnung des Liquors durch Lumbal- oder Suboccipitalpunktion (unter Umständen auch Ventrikelpunktion) bestimmt man seinen D r u c k. Normalerweise beträgt dieser bei Lumbalpunktion am Liegenden 75-180 mm H_2O. Werte über 200 mm sind pathologisch und deuten entweder auf eine Liquorvermehrung bei Meningismus oder Meningitis oder auf eine Raumbeengung innerhalb des Liquorsystems durch Tumor, Hirnschwellung oder Hirnödem, oder Blutung.

Zur weiteren Diagnostik gehören (nach STURM)

1. die Beurteilung des makroskopischen Aussehens (normalerweise farblos und wasserklar)
2. die Bestimmung von Zahl und Art der Zellen (normalerweise 1-5 Zellen cm^3)
3. die Bestimmung des Eiweißgehaltes (normalerweise 20-30 mg % Gesamteiweiß)
4. die Bestimmung des Zuckergehaltes (normalerweise 50-60 mg %).

Zu 1:

Bei einer frischen Spontanblutung erscheint der Liquor gleichmäßig blutig ohne Gerinnung (im Gegensatz zur artifiziellen Blutung bei Anstechen einer peri- oder intraduralen Vene als Folge der Punktion). Liegt die Blutung schon mindestens 12-24 Stunden zurück, so wird der Liquor xanthochrom (besonders nach Arachnoidalblutung). Spontanes Auftreten fädiger Gerinsel (= Spinnwebengerinsel) ist auf starke Eiweißvermehrung zurückzuführen (vor allem bei chronischer, tuberkulöser Meningitis).

Zu 2:

Bei einer Pleocytose über 1000 ist der Liquor meist trüb. Akute Meningitis besteht bei neutrophiler Leukocytose, chronische Menigitis bei überwiegend lymphozytärer bis gemischtzelliger Pleozytose, lymphozytäre Virusmeningitis bei rein lymphozytärer Zellvermehrung. Bei einer Zellzahl unter Hunderttausend ist der Liquor meist noch klar, vorkommend u.a. bei Meningismus sowie beginnender oder abklingender Meningitis, Ventrikelblutungen, Hirnerweichungen, Enzephalomyelitis, Hirntumor.

Zu 3:

Vom Gesamteiweiß bestehen 3-9 mg% aus Globulinen, 15-25 mg % aus Albuminen. Globulinvermehrung mit Pleozytose tritt auf bei luetischen Erkrankungen des zentralen Nervensystems, Albuminvermehrung mit Pleozytose bei frisch entzündlicher nicht luetischer Meningitis. Eine sehr starke Eiweißvermehrung ohne Pleocytose findet sich bei raumbeengendem Prozeß des Rückenmarks, eine mäßige Eiweißvermehrung ohne Pleocytose bei bestimmten allergischen Polyneuritiden.
Vermehrter Zuckergehalt ist typisch für Polymyelitis. Er bildet sich ferner bei epidemischer Enzephalitis und Epilepsie (?). Verminderter Zuckergehalt tritt auch bei bakterieller und tuberkulöser Meningitis auf.

Während die Liquoruntersuchung bei Blutungen und entzündlichen Erkrankungen des zentralen Nervensystems für Diagnose und Therapie meist entscheidend ist, gibt sie bei nur etwa 14% der H i r n t u m o r e n eine verwertbare diagnostische Aussage (DEMME).

Die Zellzahl ist dabei uncharakteristisch und höchstens gering vermehrt. Nur bei Hirnabszessen mit Entzündungsreaktion der Umgebung kommen höhere Werte vor. Der Gesamt-Eiweißgehalt schwankt zwischen normalen Werten und 400 mg% (BODECHTEL). Er ist weitgehend abhängig von der Lokalisation eines Tumors und ist am höchsten, wenn sich dieser in der Nähe der Liquorräume befindet. Die wertvollsten Hinweise finden sich bei Meningiomen

und Neurinomen (Akustikusneurinomen [3]) des Kleinhirn-Brückenwinkels sowie bei Meningiomen der Olfaktoriusrinne und des Keilbeinflügels. Die Kolloidkurven sind uncharakteristisch, ein Nachweis von Tumorzellen gelingt relativ selten. (PAAL)

---

3) Typisch für Akustikusneurinome sind nach GÄNSHIRT hohe Eiweißwerte ohne Erhöhung der zellulären Bestandteile. - Vorsicht vor Fehldiagnosen bei mäßiger Zell- und Eiweißerhöhung im Liquor: nicht selten bei intracraniellen Tumoren.

3 Hirnszintigraphie

Innerhalb der neuroradiologischen Untersuchungen hat die Isotopendiagnostik in den letzten Jahren immer mehr an Bedeutung gewonnen. Da sich für die Diagnostik intracranieller Erkrankungen eigentlich nur 2 Klassen von Isotopen eignen (MATTHEWS), wird sie entweder als Positronen oder als Gamma-Strahlen-Szintigraphie durchgeführt.

3.1 Die Methode hat folgende allgemeinen Vorteile:

1. Im Vergleich zu Angiographie und Pneumenzephalographie erfordert sie nur einen geringen technischen Aufwand.
2. Sie ist schmerzlos und - abgesehen von der je nach verwendetem Isotop mehr oder weniger großen Strahlenbelastung - risikofrei. Daher läßt sie sich wie das Echoimpulsverfahren auch ambulant durchführen und ist somit gut geeignet zur Frühdiagnose intracranieller Erkrankungen. (ABRAHAM, KAPLAN u.a.)
3. Anders als beim EEG, der Echo- und der Pneumenzephalographie entspricht das mit Hilfe eines Scanners oder einer Szintillationskamera (ANGER) gewonnene Bild direkt den morphologisch veränderten Strukturen (BAKER). Die exakte anatomische Größe und Lokalisation einer Veränderung wird also sichtbar gemacht und die Zahl der Angiogramme kann erheblich reduziert werden, (SODEE, GILSON).

Unter den Nachteilen der Methode ist die Strahlenbelastung zu nennen.

Sie ist dafür verantwortlich, daß Verlaufskontrollen nur in größeren Abständen durchgeführt werden sollten und nicht beliebig oft wie beim Echo. Im übrigen bleibt die Hirnszintigraphie bei der Klärung der Natur einer Läsion (obwohl sie deren Position absolut zuverlässig nachweist) w e i t hinter der Angiographie zurück. So erlaubt sie oft k e i n e Differenzierung zwischen Tumor, Hämorrhagie und Abszess; nur eine Wiederholung der Untersuchung kann dann weiterhelfen. (OVERTON u.a.)

3.2 Zur G e s c h i c h t e der Hirnszintigraphie

Seit Einführung radioaktiver Isotope in die Hirntumordiagnostik durch M O O R E wurden sowohl die verschiedensten Isotope wie auch viele Techniken zur Lokalisation intracranieller Prozesse angewandt.

MOORE und andere entdeckten 1948, daß nach Gabe von Sodiumfluoreszin auf Grund der Fluoreszenz-Differenz unter der W o o d l a m p e sich Tumoren des zentralen Nervensystems darstellen lassen. Sie begannen dann J 131-Fluoreszin zu verwenden und mit Hilfe des G e i g e r - M ü l l e r - Zählers die Lokalisation von Gehirntumoren zu bestimmen: Durch Messung über vielen symmetrischen Zonen des Schädels hielten sie die Zählraten pro Zeiteinheit fest und sahen, daß im Tumorgebiet die Intensität der Gammastrahlen oft beachtlich höher war als über dem übrigen Schädel (AVIOLI, OYAMADA).

Durch die Entwicklung m e c h a n i s c h e r M e ß g e r ä t e wurde die Aktivitätsbestimmung wesentlich vereinfacht. Sie erst ermöglichte eine Anwendung der Methode auf breiter Basis. 1951 konstruierte CASSEN eine Szintillations-Sonde

zum Scannen mit einem mechanischen Punktschreiber. Später führten HORWITZ und LOFSTROM eine Methode zur fotografischen Aufzeichnung ein(OYAMADA). Der heute meist verwendete P i c k e r M a g n a S c a n n e r verfügt über eine mechanische Impulsschreibung. Deren Ergebnis ist erstens ein Schwarz-weiß - oder das heute allgemein übliche Farbscan und zweitens ein Fotoscan.

Zwischen 1954 und 1959 war J 131 als jodiertes menschliches Serumalbumin (=RISA) das am meisten angewandte Gammastrahlen emitierende Isotop; doch wurden auch Na J 131 und K 42 verwendet. Unter den Positronen-Strahlern hatte vor allem As 74 Bedeutung, doch wurde auch As 72 herangezogen.

1959 führten BLAU und BENDER mit Hg 203 markiertes Neohydrin ein.[4] 1960 verglichen sie mit einer sehr verbesserten Scanning-Ausrüstung die Ergebnisse von Hg 203 Neohydrin mit denen von RISA und kamen zu dem Schluß, daß die Darstellung primärer Hirntumoren mit Hg 203 Neohydrin bedeutend besser war.[5] (AVIOLI)

1964 berichteten HARPER und andere erstmals über die Verwendung von T c 99 m - P e r t e c h n e t a t zur Szintigraphie von Schilddrüse, Gehirn und Leber. Mc. AFEE untersuchte mit seinen Mitarbeitern die Verteilung und Ausscheidung des Tc-Pertechnetats

---

4) "Radiomercury Hg 203 Labelled Neohydrin - A new Agent for Brain Tumor Localization" von BLAU und BENDER, J. of Nuclear Medicine, 1959, S. 35

---

5) "Clinical Evaluation of 203 Hg Neohydrin and 131 J-Serumalbumin in Brain Tumor Localization" von BLAU und BENDER, J. of Nuclear Medicine, 1960, S. 106

und WITCOFSKI bestätigte kurz darauf die Eignung dieses Nucleids für die Hirntumordiagnostik. (BÖRNER u.a.)

3.3 Theoretische Grundlagen der Hirnszintigraphie

Worauf beruht die Darstellung intracranieller Läsionen mittels radioaktiv markierter Stoffe ?

Normalerweise können gewisse organische und anorganische Substanzen nicht in das normale Hirngewebe diffundieren (im Gegensatz zu anderen parenchymatösen Organen wie Nieren oder Schilddrüse), sondern werden durch die Blut-Hirn-Schranke innerhalb des Gefäßsystems gehalten. Solche Substanzen sind z.B. Dijodfluoreszin, Serum-Albumin, Chlormerodrin und Pertechnetat. Nach radioaktiver Markierung kann man sie dazu benützen - sobald sie innerhalb des Gefäßsystems sind - , die normalen Strukturen des Kopfes darzustellen. In gefäßreichen Bezirken wie Schädelkalotte, Schädelbasis und Muskulatur erhält man hohe Aktivität, während das Gehirn als ein Bereich praktisch fehlender Aktivität in Erscheinung tritt.

Erhöhte Aktivität innerhalb des Gehirns ist auf die Diffusion solcher Stoffe aus dem Gefäßsystem in das umliegende Hirngewebe zurückzuführen, d.h. auf eine Funktionsstörung der Blut-Hirn-Schranke. Diese kann von verschiedenen Veränderungen verursacht werden, wie Neoplasmen, Blutungen, Infarzierungen oder Infektionen [6] (WEBBER, ABRAHAM, BULL, OYAMADA).

---

6) WANG und ROSEN erhielten auch positive Scans im akuten Stadium der Enzephalomalacie, während ab der 4.-6. Erkrankungswoche das Scan wieder normal war. Im akuten Stadium Vorsicht vor Fehldiagnosen!

Gefäßmißbildungen können allerdings auch direkt, d.h. ohne zuerst eine Membranstörung auszulösen, zu einer Impulsvermehrung führen, allein infolge ihrer erhöhten Vaskularisierung.

Bei einem zerebralen Gefäßverschluß wird sich nach WAXMANN die Membranstörung mehr in der Peripherie des betroffenen Bereichs auswirken, da das Zentrum völlig anämisch ist, und die Isotope in das Gewebe eindringen lassen; demgegenüber wirkt sich bei einer nur vorübergehenden Unterbrechung der Blutzirkulation der Kapillarschaden mehr im gesamten Gebiet aus.

Da es bei der zerebralen Angiographie infolge einer chemisch-toxischen Einwirkung des Kontrastmittels auf die Hirngefäße zu einer Störung der Gefäßpermeabilität [7] und je nach deren Schwere zu Ödemen und punktförmigen Blutungen kommen kann, versteht es sich von selbst, daß die Hirnszintigraphie stets vor der Arteriographie anzuwenden ist. (KRAMER)

Die Nachweisbarkeit intrazerebraler Veränderungen mit Hilfe der Szintigraphie hängt also vom Anreicherungsfaktor des Isotops ab, d.h. vom V e r h ä l t n i s d e r A k t i v i t ä t in der Läsion zu der des umliegenden gesunden Gewebes (WILCKE, WEBBER u.a.). Dieses Verhältnis ist abhängig

---

7) Das Ausmaß einer möglichen Störung der Hirnschranken-Funktion nach einer Angiographie soll nicht nur von Konzentration und Menge des Kontrastmittels, sowie der Dauer seiner Einwirkung abhängen, sondern wesentlich von der Grundkrankheit des Patienten. Häufiger vorkommen sollen solche Permeabilitätsstörungen bei Patienten mit verlangsamter Zirkulation, d.h. bei allen Patienten mit malignen Tumoren (intracranielle Drucksteigerung: Zirkulations-Verlangsamung), bei Gefäßerkrankungen u. Gefäßverschlüssen. (Näheres bei TÖNNIS und SCHIEFER)

1. von der zerebralen Kreislaufzeit
2. von der verwendeten Substanz und der Fähigkeit der Niere, diese auszuscheiden (z.B. Serum Albumin oder ein Diuretikum)
3. vom Isotop (Hg 197 oder Hg 203)
4. von der Art der Läsion.

Es ist am größten, wenn der im Blut zirkulierende Anteil der Markierungssubstanz bereits ausgeschieden ist. Für Hg 203 Chlormerodrin sind dazu etwa 4 Stunden nötig (HENGST). Daher liegt für diese Markierungssubstanz die optimale Scanningzeit zwischen 3 und 6 Stunden nach der Injektion; bei RISA kann erst nach 24 Stunden gescannt werden. Wartet man mit der Szintigraphie zu lange, so ist das Verhältnis der Aktivität wieder kleiner infolge der Rückdiffusion der Tracer-Substanz in das Gefäßsystem.

Es liegt nahe, daß bei stark vaskularisierten Veränderungen sich der Zusammenbruch der Blut-Hirn-Schranken-Funktion stärker auswirken und der Anreicherungsfaktor in der Regel höher sein wird als bei gefäßarmen Prozessen. Die meisten Meningiome und die meisten bösartigen Astrozytome (=Glioblastome) sind stark vaskularisiert und zeigen entsprechend hohe Impulsraten, während die gutartigeren Astrozytome relativ gefäßarm sind. Diese ergeben auch nur selten ein positives Scan (GOTTSCHALK, BULL) [8].

---

8) Nach OVERTON sieht man bei Meningiomen und Glioblastomen die heißesten Scans ("Brain Scans in Neoplastic Intracranial Lesions", S. 749). OYAMADA fand die höchste Anreicherung von Hg 203 Neohydrin in Glioblastomen, dann auch noch eine gute in Meningiomen und Adenokarzinomen. Nach GOTTSCHALK lassen sich Astrocytome besser mit G 68- EDTA und der Positronen-Szintillations-Kamera sichtbar machen als mit Hg 203 Neohydrin.

Die wesentlichste Bedeutung beim Zustandekommen einer Anreicherung der TRACER-Substanz in intracraniellen Läsionen kommt also der gestörten Blut-Hirn-Schranken-Funktion zu. Aus der Tatsache jedoch, daß die verschiedenen Isotopen-Verbindungen zu unterschiedlicher Zeit ihr Anreicherungsmaximum in einem Tumor erreichen, und daß die verschiedenen Tumor-Arten auch Unterschiede in der Anreicherung der verschiedenen Isotope aufweisen, schließt WILCKE auch auf einen gewissen m e t a b o li s c h e n E f f e k t.

Manche Autoren versuchen den bei den verschiedenen Tumor-Arten unterschiedlichen Anreicherungsfaktor zur Differenzierung der Prozesse heranzuziehen. Dabei muß nochmals betont werden, daß aufgrund e i n e s positiven Scans allein eine Differenzierung zwischen den Ursachen, die zur Impulsvermehrung führten, oft nicht möglich ist (SODEE, KUHLENDAHL, WAXMANN, BULL u.a.).

3.4 F e h l d i a g n o s e n kommen in folgenden Fällen vor:

1. Wenn Blastome sich mit der verwendeten Substanz nicht anreichern. Z.B. speichern langsam wachsende Tumoren Hg-Verbindungen besser als die sehr bösartigen und schnell wachsenden Malignome (HENGST).

2. Wenn Veränderungen in der Nähe eines Bereichs liegen, der normalerweise schon hohe Aktivität aufweist. Die Aktivitätszunahme und damit die Darstellung der Läsion, läßt sich dann am ehesten sichtbar machen bei einem hohen "background cut-off". Dies gilt für Läsionen der hinteren Schädelgrube, die leicht überdeckt werden durch die Impulsvermehrung in den Cellulae

mastoideae und in der Suboccipital-Muskulatur (AVIOLI, BULL) [9]. Auch Veränderungen im Bereich der Mittellinie lassen sich nur schwer darstellen. Dazu gehören Hypophysentumoren, Tumoren des Hirnstammes, des dritten Ventrikels und der Epiphyse (AHLSTRÖM, AVIOLI, KAPLAN, OVERTON u.a.). Gelegentlich kommt es im Scan zur Darstellung breitflächiger Venenkonvolute, die vom Sinus sagittalis ausgehen. Im Gegensatz hierzu stellen sich Tumoren mehr kugelig dar.

3. Außer der Lokalisation einer Veränderung und ihrer Fähigkeit, die Markierungssubstanz zu speichern, spielt ihre Größe eine bedeutende Rolle. Wie die Erfahrung zeigte, lassen sich manchmal Tumoren in ihren frühen Wachstumsstadien mit keiner radiographischen Methode darstellen (BULL). Bei entsprechendem klinischem Verdacht und negativem Hirnszintigramm empfiehlt es sich daher, nach einem Intervall von wenigen Wochen ein Kontroll-Scan anzufertigen (wegen der Nierenbelastung bei kurzem zeitlichem Abstand, dann mit Tc 99 m oder Hg 197 an Stelle von Hg 203). MATTHEWS gibt eine Methode an, mit der, bei gegebenem Isotop und Zählsystem, die kleinste Tumorgröße, die noch auffindbar ist, vorausberechnet werden kann. [10] Er kommt zu dem Schluß, daß es unwahrscheinlich sei, mit konventionellen Apparaten

---

9) EISTOLA und VANTILAINEN beschrieben eine Methode, die die Auswertung von Photoscans mit nur geringem Kontrast erleichtert, besonders bei infratentoriellen Tumoren.

---

10) "Comparison of Isotops for Scanning", J. of Nuclear Medicine, Bd. 6, 1965, S. 166

und Isotopen Tumoren von wesentlich weniger als 2 cm Durchmesser aufzufinden.[11] BULL kommt zu demselben Grenzwert.[12] AVIOLI u.a. erhielten bei Tumoren zwischen 1 und 1,5 cm Durchmesser positive und negative Szintigramme.

3.5 Vergleich zwischen den einzelnen Isotopen

Da, wie beschrieben, verschiedene Isotope für die Hirnszintigraphie Verwendung finden können, drängt sich nun die Frage auf, welches von ihnen das geeignetste sei. MATTHEWS schreibt: "Dasjenige Isotop ist das beste, das uns in einer bestimmten Scanning-Zeit bei einer bestimmten Rad-Dosis für das kritische Organ und den ganzen Körper den kleinsten Tumor mit statistischer Signifikanz auffinden läßt."

Da die Hirntumor-Lokalisation weniger auf einer selektiven Anreicherung der Radioaktivität im Tumorgebiet als auf einer mangelnden Speicherung im gesunden Gehirn beruht, wird die Summe der Radioaktivität im übrigen Körper immer viel größer sein als im Kopf. Deshalb ist es so wichtig, die Radioaktivität im übrigen Körper so weit als möglich zu reduzieren. Andernfalls wird

1. die Strahlenbelastung unnötig hoch und
2. vermindern die zur Zeit der Messung im Blut

---

11) Anders liegen - so MATTHEWS - die Verhältnisse bei Szintillations-Kameras, da dort die Scanning-Zeit noch wesentlich verlängert werden kann.

---

12) "Isotope Encephalography: Experience with 100 Cases"

zirkulierenden Isotope die Konzentrationsdifferenz zwischen Läsion und umgebendem Gewebe (MATTHEWS, AHLSTRÖM u.a.).

Um die S t r a h l e n d o s i s zu reduzieren, muß die Halbwertzeit (HWZ) so kurz wie möglich sein. Die untere Grenze wird dabei von der Zeit gesetzt, die zum Scannen erforderlich ist (hier zeigt sich der Vorteil der Szintillations-Kamera gegenüber der konventionellen Szintigraphie). Dabei muß jedoch außer der physikalischen Halbwertzeit auch die biologische, d.h. das Verhalten der Isotope im Organismus, berücksichtigt werden.

Zur Verminderung der während der Scanningzeit im Blut zirkulierenden Isotope, die für den b a c k g r o u n d verantwortlich sind, wird man Stoffe mit kürzeren Zirkulationszeiten vorziehen. Hier liegt ein wesentlicher Vorteil von Polyvinylpyrrolidon (=PVP), markiert mit J 131 und Neohydrin im Vergleich zu RISA.[13] Bei PVP ist außerdem das Konzentrationsgefälle zwischen Läsion und normalem Gewebe besser als bei RISA, doch hat es infolge seiner Speicherung im reticuloendothelialen System eine sehr lange biologische Halbwertzeit mit hoher Belastung besonders von Leber und Milz.

Entsprechend seiner raschen Ausscheidung durch die Niere ist die Zirkulationszeit bei Neohydrin kurz. Da aber etwa 30 % der verabreichten Dosis in den Tubuli zurückgehalten werden, kommt es bei Markie-

---

13) RISA = J 131 Serum Albumin hatte Di-J 131 Fluoreszin abgelöst, da es besser verträglich ist und zudem geringere Dosen benötigt werden. Zum Vergleich zwischen RISA und Hg 203 Neohydrin s. MEALEY u.a.

rung mit Hg 203 zu einer sehr hohen Nierenbelastung (AHLSTRÖM). Es wurde daher vorgeschlagen, die Nierentubuli durch vorherige Gabe eines nicht aktivierten Hg-Diuretikums zu blockieren (durchgeführt z.B. von AVIOLI, BULL, OYAMADA u.a.). Nach BULL und DONATI wird die Hälfte der verabreichten Dosis von Hg 203 Neohydrin in 4 Stunden ausgeschieden, nur etwa 10 % bleiben an die Nieren gebunden mit einer biologischen HWZ von 28 Tagen.

Vergleicht man die mit RISA, Neohydrin oder PVP gewonnenen Scans (AHLSTRÖM), so liegt der Hauptunterschied in den background-Werten, die bei RISA am höchsten und bei Neohydrin am niedrigsten sind.

Was die S t r a h l e n b e l a s t u n g betrifft, so steht bisher Technetium 99 m konkurrenzlos an erster Stelle. Es emitiert keine Beta-Strahlung, sondern nur eine schwache Gamma-Strahlung (NELP, BÖRNER, QUINN).

Trotz höherer Testdosis (1mCi pro 10 kg Körpergewicht nach QUINN) ist die Strahlenbelastung wesentlich niedriger als bei Hg 203 Neohydrin. Infolge der höheren Testdosis wird jedoch auch die Umpulsrate je Zeiteinheit größer, so daß eine raschere Scan-Geschwindigkeit gewählt werden kann und für ein Scan nur 5-15 Minuten erforderlich sind (QUINN 5, WEBBER ca. 15 Min. - bei Verwendung von Hg 203 Neohydrin dagegen 30-45 Minuten). Das Intervall zwischen Injektion des Tc 99 m (es kann auch oral verabreicht werden - WITCOFSKI u.a.) und Scan-Beginn soll 15 Minuten bis 5 Stunden betragen (BÖRNER, MOLL).

Da Pertechnetat im Gegensatz zu Neohydrin nur langsam aus dem Blut geklärt wird, zeichnet sich

die normale intracranielle Gefäßstruktur sehr viel stärker im Scan ab als nach Gabe von Neohydrin (in den ersten 24 Stunden nach Gabe von Pertechnetat erscheinen 25-30% im Urin; danach erfolgt die Hauptexkretion über den Darm). Einige Autoren sehen hierin eine Einschränkung für die Anwendung von Tc (BENDER, BLAU u.a.). Auch QUINN meint, daß infolge der Darstellung der normalen Gefäßstruktur durch Pertechnetat eine Anreicherung in abnormen Geweben - in unmittelbarer Nachbarschaft zum Gefäßsystem - verschleiert werden könnte. Doch war dies bei seinen eigenen Untersuchungen nicht der Fall ("Analysis of 96 Abnormal Brain Scans"). QUINN empfiehlt die Suche nach einem Isotop mit dem physikalischen Vorteil von Tc 99 m, jedoch mit einer spezifischeren Anreicherung in abnormen intracraniellen Geweben (wie sie ja bei den Hg-Verbindungen gegeben ist - nach WILCKE ist das Anreicherungsoptimum bei Hg 203 Neohydrin ca. 2 Stunden nach der Injektion erreicht).

Als wir im Winter 1966 mit unseren Untersuchungen begannen, war die Diskussion über eine Bevorzugung von Hg 203 Neohydrin oder 99 m Tc-Pertechnetat in vollem Gang. Wir verwendeten ausschließlich Hg 203 Neohydrin und nahmen die Nierenbelastung in Kauf. Zwar läßt sich diese durch Verwendung von Hg 197 Neohydrin erheblich reduzieren, doch soll es nach BÖRNER infolge seiner weicheren Strahlung (77 kev) für die Erfassung tiefer gelegener Läsionen weniger geeignet sein.
- Nach HAACKE soll jedoch seine Gamma-Strahlung hierfür ausreichen.

WITKOFSKI zieht die mit Tc 99 m (140 kev) gewonnenen Scans denen mit Hg 197 Neohydrin vor. HAACKE und

WOLF dagegen beurteilen die Qualität der Scans von Hg 197 und 203 Neohydrin als gleichwertig und müssen dann das weniger belastende Isotop vorziehen. Sie verwendeten es auch als Chlorid; doch stört, infolge seiner langsameren clearance, der höhere background.

Verwiesen sei hier noch auf eine Arbeit von OVERTON u.a., in der beide Hg-Isotope verglichen werden. Trotz der gewissen Abmilderung (attenuation) der weicheren Gamma-Strahlung von Hg 197 stellten sie keinen wesentlichen Unterschied in der diagnostischen Genauigkeit der Scans fest.

Allein aus der unterschiedlichen Beurteilung des Hg 197 Neohydrin wird deutlich, wie schwierig offenbar ein exakter Vergleich verschiedener Isotope ist. Außer den Eigenschaften des Isotops müssen die des Zählsystems und des dargestellten Organs berücksichtigt werden.

Die folgende Zusammenstellung entstammt der Arbeit "Comparison of Isotopes for Scanning" von MATTHEWS (dort andere Reihenfolge):

1. Eigenschaften des Isotops

   a) Physikalische Eigenschaften:

      Energie der emittierten Strahlung und Emission pro Zerfall, Absorptions-Koeffizient im Gewebe und im Kollimatormaterial.

   b) Biologische Eigenschaften:

      Anreicherung des Isotops in dem betreffenden Organ; Verhältnis zwischen der Anreicherung im Herd zu der in den umliegenden Bereichen; die Aktivität in myC, die einem Patienten gegeben werden darf, um nur eine bestimmte Belastung für das Organ und/oder den ganzen Körper zu verursachen.

Vergleich der absorbierten Dosis bei verschiedenen Radio-Isotopen, die zur Hirnszintigraphie verwendet werden: nach NELP und SCHNEIDER (die Angaben von SCHNEIDER stammen von Mc AFEE, sie stehen in ( )).

Isotop	Dosis	vom ganzen Körper absorbierte Dosis (Schätzwert)	vom kritischen Organ absorbierte Dosis	
			Organ	Dosis, geschätzt
Tc 99m Pertechnetat	10mC (")	0,12 rad (0,13 ")	Verdauungstrakt (Dickdarm)	0,96 rad (1-2 ")
J-131 Albumin	375yC (")	0,72 " (0,4 ")	Blut (")	2,5 " (2,0 ")
Hg-203 Neohydrin	750 yC (")	0,46 " (0,18 ")	Niere (")	38-115" (165 ")
Hg-197 Neohydrin	750 yC (")	0,09 " (0,13 ")	Niere (")	4,0 " (13,0 ")
PVP-J 131 nach Börner		0,5 "	Leber	ca. 8 "

Nach BÖRNER beträgt die geschätzte Ganzkörper-Belastung im Fall von Hg-203 Neohydrin 0,3 rad und die Nieren-Belastung ca. 60 rad - dagegen letztere nach DONATI nur 35 bis 40 rad.

Ergänzung zu einigen Isotopen:

Bei Technetium 99m wird die biologische HWZ von WILCKE auf ca. 4 Stunden geschätzt, bei Hg 203 Neohydrin von BULL auf ca. 13 Stunden und von DONATI auf 28 Tage für den Teil, der an die Nieren gebunden bleibt (nach DONATI wird die Hälfte der Dosis in 4 h ausgeschieden und ca. 10% bleiben an die Nieren gebunden).

Nach HENGST kommt es bei Hg 197 trotz höherer Test-Dosis (als bei Hg 203), die dann eine bessere Organ-Darstellung erlaubt, zu einer geringeren Strahlenbelastung. Verantwortlich hierfür ist die kürzere Halbwertzeit und der Zerfall. Beim Zerfall von Hg 197 wird keine zusätzliche Beta-Strahlung frei, die den Haupt-

Zum Vergleich zwischen verschiedenen Isotopen

Isotop	physikalische Halbwertzeit		Bemerkung
J-131 RISA	Kuhlendahl Wilcke	8,04 Tage	Ausscheidung innerhalb mehrerer Tage Messung nach 24, 48 und 72 Stunden
Bi 206 Citrat	Diamath	6,4 "	Empfindliche Organe: Leber, Milz, Niere, Knochenmark
Hg 197 Neohydrin	Wilcke, Hengst Haacke u.a.	2,7 "	
Hg 203 Neohydrin	Donati Haacke, Hengst Bull, Wilcke	45 " 47 " 48 "	
Tc 99 m Pertechnetat	Wilcke, Loken	6 Std.	Auch Anreicherung in den Speicheldrüsen u.d. Schilddrüse
K 42	Wilcke	12,5 h	
Ga 68 EDTA As 74 Cu 64	Gottschalk " "	68 Min " " 12,8 "	Positronen-Strahler " "

Anteil zur Strahlen-Belastung beiträgt und für die Szintigraphie wertlos ist, sondern nur die beim K-Elektronen Einfang entstehende Gamma-Strahlung.

Bei Hg 203 Neohydrin soll die Ganz-Körper-Strahlen-Belastung in der Regel nur halb so groß sein wie bei RISA, da es als Diuretikum rascher ausgeschieden wird, und die Streustrahlung wesentlich niedriger ist. Dennoch ist u.U. in gewissen Fällen RISA vorzuziehen (Näheres s. MEALEY u.a.).

Während DIAMATH Bi 206 - gegenüber J 131, Hg 203 und As 74 - als eines der zur Szintigraphie geeignetsten Isotope erscheint (hoher Anreicherungs-Faktor für Hirntumoren), ist es nach WILCKE wegen der sehr hohen Strahlenbelastung weniger geeignet. Nach WILCKE ist die Strahlenbelastung insgesamt bei Bi 206 und As 74 am höchsten (s. " Hirn-Tumor Diagnostik mit Isotopen ").

2. Organeigenschaften

   Größe und Tiefe des gescannten Organs u n d der Läsion, die sichtbar gemacht werden soll. (vergl. Fehldiagnosen, 3.4)

3. Eigenschaften des Zählsystems

   a) Eigenschaften des Kollimators: Sie sollen den besten Kompromiss zwischen Auflösung und Empfindlichkeit für ein gegebenes Isotop darstellen.

   b) Fensterweite des Impulshöhen-Analysators

   c) Leistungsfähigkeit des Kristalls für die betreffende Strahlung

   d) Faktoren, die die Zählrate pro Zeiteinheit beeinflussen:
      Scan-Geschwindigkeit; die für das Scan zur Verfügung stehende Zeit; Auflösungsvermögen (resolution diameter).

3.6 A u f b a u d e s S c a n n e r s und V o r g e h e n b e i m S c a n n e n

Im folgenden sei kurz auf das zur Aktivitätsmessung verwendete Zählsystem eingegangen. Die Messung und Registrierung der Konzentrationsverteilung erfolgt heute mit Scannern (zu früheren Methoden vergl. 3.2). Diese Geräte bestehen aus einem Meßkopf, einem Verstärkersystem und einem Registrierteil.

Im Meßkopf befindet sich der K o l l i m a t o r, ein mit Löchern versehener Metallblock, der der Abschirmung der Streustrahlen dient: Je nach Größe dieser Löcher wird ein mehr oder weniger großes Strahlenbündel ausgeblendet. Die durch den Kollimator auf den S z i n t i l l a t i o n s - k r i s t a l l (Szintilationsdetektor nach BAKER) auffallende Gamma-Strahlung erzeugt eine Elektronenstrahlung entsprechender Energie. Diese wird verstärkt und im Registrierteil in mechanische und/oder Lichtenergie umgewandelt.

Bei dem von uns angewandten Picker Magna Scanner wird die eine Hälfte der Stahlungsenergie in mechanische umgesetzt. Dabei wird der Meßbereich in 7 Farbbereiche aufgeteilt; je nach der Intensität der Strahlung variiert die Dichte und die Farbe der Striche. Die andere Hälfte der Energie wird in Lichtenergie umgewandelt, die zur Schwärzung einer fotografischen Platte führt. Die Intensität der Lichtstrahlung entscheidet über Zahl und Schwärzungsgrad der aufgezeichneten Punkte.

Durch eine besondere Mechanik wird der Meßkopf mäanderbandartig über das Untersuchungsgebiet, hier den Kopf des Patienten, und zugleich das Registriersystem über das Registriermaterial geführt (Schreib- und Fotopapier). Die Geschwindigkeit wird je nach Impulsrate pro Zeiteinheit rascher oder langsamer gewählt.

Die Einstellung des Scanners variiert von Fall zu Fall - meist auch zwischen den verschiedenen Projektionen am selben Patienten - in Abhängigkeit von Maximum und Minimum der Zählraten (BAKER, BULL, DONATI, OVERTON, OYAMADA).

Etwa 3-4 (OYAMADA) oder 5 (BULL) Stunden nach intravenöser Injektion von ca. 10 myC [14] Hg 203 Neohydrin je Kilogramm Körpergewicht kann mit dem Scannen begonnen werden. Wir machten regelmäßig zuerst ein anterior/posteriores Scan und dann ein rechtes oder linkes seitliches. Für eine Projektion rechneten wir zwischen 30 und 45 Minuten; die Einstellungszeit betrug etwa 10 Min.

---

14) bis maximal ca. 700 myC beim Erwachsenen- Bei Kindern gaben wir im Verhältnis zum Körpergewicht wesentlich niedrigere Dosen. Wesentlich unter 10 myC lag die Dosis nur bei AVIOLI (3-5 myC Hg 203).

3.7. Die Interpretation des Scans erfordert Erfahrung, in der vor allem der Blick für das Normale und seine Spielarten geschult werden muß (BULL). Besteht keine pathologische Impulsvermehrung, so sprechen wir - in Übereinstimmung mit anderen - von einem negativen Scan (= normal), besteht eine solche, so von einem positiven Scan.
Szintigramme mit nur leichter Impulsanreicherung, die zu gering erscheint, um schon als pathologisch angesehen zu werden, sahen wir als fraglich bzw. unentschieden an.

4 Ergebnisse der eigenen Untersuchungen

Die von uns durchgeführten Untersuchungen erstreckten sich auf 187 Patienten der neurologischen Abteilung der II. Medizinischen Universitätsklinik München. Die Patienten aller Altersklassen zeigten leichte bis schwere Symptome: Kopfschmerzen, Schwindel, Sehverlust, Sprachstörungen u.a.

4.1. Aufschlüsselung der untersuchten Patienten nach Altersgruppen und Geschlecht

Zur besseren Übersicht wurden alle von uns untersuchten Patienten in sechs Altersgruppen eingeteilt:

Patienten	Jahre	männl. (m)	weibl. (w)	zusammen
Gruppe I	bis zu 30			
Ia)	unter 10	2	1	3
Ib)	10 bis 20	3	4	7
Ic)	20 bis 30	8	14	22
I	zusammen	13	19	32
Gruppe II	30 bis 40	18	8	26
Gruppe III	40 bis 50	23	17	40
Gruppe IV	50 bis 60	30	21	51
Gruppe V	60 bis 70	26	10	36
Gruppe VI	über 70	1	1	2
Summe		111	76	187

Insgesamt untersuchten wir 111 männliche und 76 weibliche Patienten. Auffallend ist, daß zahlenmäßig die Altersgruppe zwischen 50 und 60 mit 51 Patienten an erster Stelle steht, die zwischen

40 und 50 mit 40 Patienten an zweiter und die zwischen 60 und 70 mit 36 Patienten an dritter Stelle; in geringem Abstand folgen die bis zu 30jährigen mit 32 Patienten, und dann die 30 bis 40jährigen mit 26 Patienten.

4.2 Beziehung zwischen intracranieller Erkrankung und Lebensalter

Tabelle 1

Verantwortlich für diese altersmäßige Verteilung dürfte einmal die allgmeine Krankheitszunahme in höherem Lebensalter sein - hier sind vor allem gefäß-sklerotische Prozesse, cerebrale Gefäßverschlüsse und-Blutungen zu nennen, die bei uns im Alter von 40 bis 60 gehäuft vorkamen -, dann jedoch wesentlich die Zunahme der bösartigen Prozesse jenseits des 50. Lebensjahres.

Tabelle 1 gibt einen Überblick über die Verteilung bestimmter cerebraler Erkrankungen bei unseren Patienten auf bevorzugte Lebensalter. Bei der Zusammenfassung der Patienten zu Gruppen mit derselben Diagnose waren zur rascheren und besseren Orientierung mitunter Vereinfachungen nötig. Bei gröberen Differenzen zwischen der einzelnen Diagnose bzw. den Hauptsymptomen und der "Gruppen-Diagnose" wird hinter der laufenden Nummer des Patienten darauf hingewiesen. Aus der Übersicht über die Diagnosen, geordnet nach Altersgruppen und laufender Nummer, kann dann entnommen werden, warum diese oder jene Zuordnung erfolgte.

Ergebnis von Tabelle 1:

4.2.1 Metastasen

Wir fanden die meisten cerebralen Metastasen im

Tabelle 1

Beziehung zwischen Lebensalter und Diagnose unserer 188 bzw.187 Patienten, dazu die szintigraphischen Befunde

Schlußdiagnose / Altersgruppe	gesicherte primäre Hirntumoren	Rezid.eines op.Hirn-Tu. od.klin. sichere Primär-Tu.	klin. Verd. auf Hirn-Tu.	cerebrale Zirkulationsstorung	cerebrale Blutung	cereb.Gefäßveränd. Verschluß Aneurysma	metastas. Ca.,wahrscheinl. mit Hirnmetast.	Kopfschmerzen, Migräne u.ä.	cerebr. Anfallsleiden	neurologische Erkrankungen	Einzeldiagnosen 1 entzündl. Erkr.des Hirns etc.	Einzeldiagn. 2 Einzeldiagn.im engeren S.	Summe der Patienten in einer Alterskl.
Gruppe I a) bis 10	87+	128-	0	0	0	0	0	0	118-	0	0	0	3
b) 10 - 20	147-	0	0	0	0	0	0	0	70,132,174, 188-	0	0	106+=123+Psy, 54+	7
c) 20 - 30	36+,176+ 89+ = 92-	33+,56+, 48+ = 175+, 68+=95+Sek.	177+, 185-	23?, 85-	138 ?	0	0	186?,184-	37+ ,102-	132? MS	208+, 40-	74-,131-,24-	22
Gruppe II 30 - 40	138+,161+	0	98?	35?,96-	86?=91,155-	34-,168+	138+	49?,64-,140-, 169-Schwindel	25?,113-, 115-,179-, 205-,203-, 195+,183 ?	81? MS	171- entz. Vestibular 39+Menière	29- Ventrikelcysten (aus.Innere)	26
Gruppe III 40 - 50	4+,165+	11+	57+, 181 ?+	51-,65+, 103-,80?, 110 ?,192?, 143-	6+,67+, 178 ?	59+,93+, 201+,190- Angiom	41+,120- 196?	47?,88-Schw., 100-,144-, 146?,207- ungekl.Erbr.	17?,42-	3 = 55 ? 130-	13-, 124-, 83- Menière	126+,148-bdPs 153-M.Boeck 200 ? Psych., 72+Abszess	40
Gruppe IV 50 - 60	9+, 22+=104, 44-,77+,129+, 164+,193+	28+ = 62+, 104+,43+, 73+=94+,99+, 33+,105-noch kein Rez.	0	27+,70-, 117+ ,119-, 170-	1+ , 128-	52-,61+Ang. 182+,202? Venenkonv.	14+,18+, 66?,142+, 206+,209+, 108+Sekt. Plasm.	31+ 111- benommen 1x 197+, 173- ungekl.Absenc.	16-,90-, 112-,154-	63-Park., 69?,150= 180-MS, 159-,199?MS 157- Intoxik.	75+=79	15-, 122-, 183-, 166+ alle 4 Inn. 149-psych.	52
Gruppe V 60 - 70	84+,151?, 172+ = 194+	8+,32+	78+	21-,123+, 107o allg. Gefäßsklerose	46-, 204+, 97-Sekt.-agonale Blutung	141-,156?+	20?+,26?+, 45,53+, 137-,160+, 145+,167+, 2+,210?	58-	71?	12-,191-, 136- MS	109-,114-	162+ Arachnoidalfibr. 19- Innere 60- " 50+ Sekt. 135-	36
Gruppe VI über 70	0	5+, 82+	0	0	0	0	0	0	0	0	0	0	2
Summe (Patienten)	19	17	6	19	11	12	21	17	22	13	10	21	188
davon: + Sz	17	15	3	4	4	6	14	2	3	0	3	8	79
? Sz	1	0	2	5	3	2	5	4	4	5	0	1	32
- Sz	1	2	1	9	4	4	1	11	15	8	7	12	75
o Sz				1			1						2

Anm.: Die schräg geschriebenen Nummern beziehen sich auf weibliche Patienten. - /o = Sz nicht auswertbar (z.B.bei unruhigem Patienten)

Alter zwischen 60 und 70, und dann zwischen 50 und 60, sehr viel weniger zwischen 40 und 50, keine dagegen bei den unter 30jährigen.

4.2.2 Cerebrale Primär-Tumoren, Cerebrale Rezidive und klinisch sichere Primär-Tumoren

Die meisten gesicherten primären Hirntumoren hatten die zwischen 50 und 60jährigen (Gruppe IV); ebenso zeigten sie die meisten nur klinisch gesicherten intracraniellen Tumoren, wobei es sich um Primär-Prozesse und um Rezidive handelte. - Auffällig ist, daß in bezug auf diese beiden Diagnosen an zweiter Stelle Gruppe I c) mit einer auffallend hohen Patientenzahl folgt, das sind die 20 bis 30jährigen. Die Annahme liegt nahe, daß es sich bei Tumoren in so jugendlichem Alter häufig um besonders bösartige mit hoher Rezidiv-Rate handelt: Bei den Patienten aus Gruppe I handelt es sich bei 4 um Rezidive (Nr. 33, 48, 56 und 68), bei 5 um Primär-Tumoren (Nr. 87, 147, 36, 176 und 89=92), sowie um ein Adamantinom (131), ein Cholosteatom (24) und um ein bereits vor einem Jahr operiertes Ewing-Sarkom (125), kurze Zeit nach dem negativen Szintigramm wurde das Rezidiv festgestellt.

Bei den oben genannten 50 bis 60jährigen (Gruppe IV) haben wir dagegen nur e i n klinisch sicheres (104) und ein sehr wahrscheinliches (99) Rezidiv, drei klinisch sichere Primär-Tumoren (Nr. 28=62, 43 und 73=94), einen Patienten (105) der zur Kontrolle kam, bei dem aber kein Rezidiv nachgewiesen wurde, und daneben sieben autoptisch gesicherte Tumoren. Bei letzteren handelte es sich um zwei Hypophysen-Tumoren (9, 44), zwei Neurinome (129, 164), ein Meningiom (77) und um zwei sehr rasch wachsende Prozesse (ein Sarkom bei 193 und um ein sehr rasch rezidivierendes Glioblastom bei 22=104).

Es muß darauf hingewiesen werden, daß ein Patient der Altersgruppe IV in bezug auf Szintigramm und Diagnose zweimal gezählt wurde: Die Operation des Primär-Tumors bestätigte das 1. Szintigramm (Sz) (Nr. 22), der rasche weitere Verlauf und das 2. Sz (Nr. 104) sprachen eindeutig für ein Rezidiv. Daher beläuft sich unsere Gesamt-Patientenzahl meist nicht auf 187 sondern wie in Tabelle 1 auf 188, und innerhalb der Gruppe IV finden sich 52 statt 51 Patienten.

4.2.3 Cerebrales Anfallsleiden

Eine Häufung der Patienten mit cerebralem Anfallsleiden fanden wir in jüngerem Lebensalter - ein erst spät auftretendes Anfallsleiden ist stets verdächtig auf einen intracraniellen, raumfordernden Prozess, z.B. Patient 93, Altersgruppe III, bei dem kein Tumor, sondern ein cerebraler Gefäßprozess bestand, oder Patient 57 aus derselben Altersgruppe mit einer Jackson-Epilepsie und starkem klinischem Verdacht auf einen Hirn-Tumor.

4.2.4 Allgemeine innere und neurologische Erkrankungen

Dagegen traten die meisten sonstigen allgemeinen und neurologischen Erkrankungen (siehe unter "Einzel-Diagnose") zwischen 50 und 60 und dann zwischen 60 und 70 auf, was für die allgemeine Krankheitszunahme in höherem Lebensalter spricht.

4.2.5 Kopfweh, Migräne u.ä.

Ein Maximum der Kopfweh- und Migräne-Patienten, zu denen jedoch auch andere Diagnosen wie Schwindel oder eine flüchtige Benommenheit gezählt wurden, erhielten wir bei den 40 bis 50jährigen (Gruppe III), gefolgt von der nächst jüngeren und der nächst älteren Patientengruppe.

Tabelle 1a

Auswertung von Tabelle 1 in Zahlen

Altersgruppe	gesicherte HirnTu.	HirnTu. Rezidiv klin.s. HirnTu.	klin. Verd. auf HirnTu.	cereor. Zirk.-Störg.	cerebr. Blutg.	Gefäßverschluß und Aneurysm.	metastasierd. Ca	Kopfschm. Migräne	Epilepsie	neurolog. Erkrankungen	Einzeldiagn. 1 entzünd. Hi.Erkr.	Einzeldiagn. 2 ED i.e.S.	Summe
Ia) unter 10	1	1	0	0	0	0	0	0	1	0	0	0	
b) 10 - 20	1	0	0	0	0	0	0	0	4	(1)	0	1 + 1	
c) 20 - 30	3	4	2	2	1	0	0	2	2	1	2	3	
I Summe	5	5	2	2	1	0	0	2	7	1	2	5	32
II 30 - 40	2	0	1	2	2	2	1	4	8	1	2	1	26
III 40 - 50	2	1	2	7	3	4	3	6	2	2	3	4 + 1	40
IV 50 - 60	7*	6 + 1	(1)	5	2	4	7	4	4	6	1	5	52*
V 60 - 70	3	2	1	3	3	2	10	1	1	3	2	4 + 1	36
VI über 70	0	2	0	0	0	0	0	0	0	0	0	0	2
Summe	19*	17*	6	19	11	12	21	17	22	13	10	21	188*

*) Die Gesamtsumme ergibt 188 Patienten statt 187, da Patient Nr.22 = 104 zweimal gezählt wurde.

Tabelle 1 b

Gliederung der Patienten nach Altersgruppen
und Befund im Szintigramm

Altersgruppe	Befund im Sz			Sz nicht auswertbar:	Summe d.Pat.
	+	-	?	0	
I bis 30	15	13	4	0	32
II 30 - 40	6	13	7	0	26
III 40 - 50	13	15	11	1	40
IV 50 - 60	28+	20	4	0	51 +
V 60 - 70	15	14	6	1	36
VI über 70	2	0	0	0	2
Summe	79 +	75	32	2	188+

Anmerkung: + Ein Patient in dieser Gruppe wird 2 x gezählt,
Erklärung siehe 4.2.2, Abs. 3

4.3 Die szintigraphischen Ergebnisse

So wichtig die Altersverteilung der verschiedenen intracraniellen Erkrankungen ist, deren Zusammenfassung in Zahlen in Tabelle 1 a steht, so ist für uns die Frage nach der

4.3.1 Beziehung zwischen szintigraphischem Befund und Schluß-Diagnose

weit interessanter.

Wichtige Hinweise hierzu sind der Tabelle 2 und ihrer graphischen Darstellung zu entnehmen. Bei einigen Diagnosen stehen die positiven Szintigramme zahlenmäßig eindeutig an der Spitze; hierzu gehören die drei ersten Diagnose-Gruppen:

1. gesicherte Hirntumoren
2. gesicherte und klinisch sichere Rezidive sowie klinisch sichere Primär-Tumoren
3. gesicherte und klinisch sichere Metastasen.

Bei den Diagnosen der unteren Säulenhälfte (d.h. von 7. bis 12.) fielen die Befunde überwiegend negativ aus. Bei den im zweiten oberen Viertel stehenden Diagnosen: intracranielle Blutungen, Gefäßveränderungen und klinischer Verdacht auf einen Hirntumor - ist das Verhältnis zwischen positiven und negativen Ergebnissen ziemlich ausgeglichen.

Eine auffallend große Zahl an fraglichen, d.h. unentschiedenen Szintigrammen finden wir bei folgenden Diagnosen:

(3.) gesicherte und klinisch sichere Metastasen
(4.) intracranielle Blutungen
(6.) klinischer Verdacht auf einen Hirntumor
(7.) cerebrale Zirkulationsstörung
(8.) Kopfschmerzen, Migräne u.ä.
(9.) neurologische Erkrankungen
(12.) cerebrales Anfallsleiden

Tabelle 2

Plakatmäßige Darstellung der Diagnosengruppen unter Berücksichtigung der Diagnosen im Szintigramm

		+Sz	-Sz	?Sz	oSz
1. 19 Patienten	gesicherte primäre Hirn-Tumoren	17	1	1	-
2. 17 Patienten	gesicherte und klinisch sichere Rezidive klinisch sichere Primär-Tumoren	15	2	-	-
3. 21 Patienten	gesicherte und klinisch sichere Metastasen (auch klinisch sehr verdächtige)	14	1	5	1
4. 11 Patienten	intracranielle Blutung	4	4	3	-
5. 12 Patienten	Gefäßveränderungen	6	4	2	-
6. 6 Patienten	klin.Verdacht auf Tumor	3	1	2	-
7. 19 Patienten	cerebrale Zirkulationsstörung	4	9	5	1
8. 17 Patienten	Kopfschmerzen, Migräne u.ä.	2	11	4	-
9. 13 Patienten	neurologische Erkrankungen	(1)	8	5	-
10. 10 Patienten	Einzeldiagnosen 1: entzündliche Erkrankungen	3	7	-	-
11. 21 Patienten	Einzeldiagnosen 2: Einzeldiagnosen im engeren Sinn	8	12	1	-
12. 22 Patienten	Epilepsie als Diagnose	3	15	4	-
188 Patienten		79	75	32	2

Sz pos. Sz neg. Sz fragl. Sz nicht verwertbar (o)

Um zu prüfen, ob diese Beziehungen von allgemeiner Bedeutung für die Szintigraphie sind, sollen im folgenden alle hier untersuchten Patienten nach den Ergebnissen im Szintigramm (Sz) dargestellt werden.

Gleich zu Beginn sei darauf hingewiesen, daß wir nur zwei nicht auswertbare Szintigramme erhielten. Es handelt sich um den Patienten Nr. 107 mit allgemeiner Gefäßsklerose, in der Altersgruppe V unter den cerebralen Zirkulationsstörungen, und um den Patienten Nr. 120 mit der klinsichen Diagnose "Bronchial-Karzinom" in der Altersgruppe III.

4.3.2 Zusammenhängende Darstellung der drei möglichen szintigraphischen Ergebnisse, geordnet nach den in Tabelle 2 aufgeführten Diagnose-Gruppen

4.3.2.1 Übersicht über die Diagnosen der Patienten mit n e g a t i v e m Szintigramm (Sz)

75 Patienten haben ein negatives, d.h. normales Szintigramm, bei zwei von ihnen liegen auch spätere negative Kontrollen vor. Nicht aufgeführt werden allerdings diejenigen Patienten, bei denen ein Szintigramm negativ, ein anderes fraglich oder positiv war.

15 Patienten haben ein cerebrales Anfallsleiden.

Bei den meisten dürfte es sich um eine symptomatische Epilepsie handeln, d.h. um Krampfanfälle , für die eine exogen erworbene Hirnschädigung als entscheidende Ursache anzusehen ist.

Bei 5 Patienten ist diese wahrscheinlich in einem Trauma zú suchen (Nr. 70, 102, 113, 90 und 154).

Bei 7 Patienten liegen Anfälle ungeklärter Genese vor, (Nr. 118, 152, 188, 115, 179, 203 und 16.)
Bei Nr. 16 handelt es sich um eine Jackson-Epilepsie

des linken Armes; bei Nr. 203 kamen zwei uncharakteristische Anfälle vor, die anschließende klinische und neurologische Untersuchung ergab jedoch nichts Auffälliges.

Bei Nr. 205 erfolgten seit April 66 Anfälle; die Sektion ergab einen normalen Schädel- und Hirn-Befund, aber eine enterale Wurminfektion.

Bei Nr. 42 liegt sowohl der Verdacht auf eine symptomatische oder genuine Epilepsie einerseits als der auf hypoglykämische Zustände andererseits vor.

Nr. 112 leidet seit Sommer 65 an einem symptomatischen Anfallsleiden und außerdem an einer Enzephalopathie Addisonienne.

9 Patienten haben cerebrale Zirkulationsstörungen,

einer von diesen, Nr. 170, hatte außerdem noch eine Schlafmittel-Intoxikation.

4 Patienten hatten cerebrale Gefäßveränderungen,

bei Nr. 34, 52 und 141 handelte es sich um einen Gefäßverschluss; bei Nr. 190 fand man schließlich als Ursache seiner seit August 64 bestehenden cerebralen Anfälle ein Aneurysma am Carotissiphon rechts, Carotisangiogramm und Echoenzephalogramm waren positiv.

4 Patienten hatten eine intracranielle Blutung:

Nr. 128 und Nr. 46;

Nr. 155 war nur zur Kontrolle wegen einer Subarachnoidal-Blutung vor einem Jahr da; Nr. 97 starb kurze Zeit nach unseren Untersuchungen, bei der Sektion fand man agonale Blutungen.

11 Patienten mit negativem Szintigramm stehen unter der Sammel-Diagnose: Kopfschmerzen und Migräne

(zwei mit positivem und vier mit fraglichem Sz).

6 von diesen Patienten kamen zum Ausschluss eines hirnorganischen Prozesses wegen der oben genannten Beschwerden (Nr. 184, 64, 140, 100, 144 und 58).

Bei den restlichen 5 handelt es sich um etwas abweichende Diagnosen, die nur der Einfachheit halber hier mit erwähnt werden:

Bei den Patienten Nr. 88 und 169 handelt es sich um ungeklärte Schwindelzustände (Nr. 169 anfallartig auftretend); bei 207 um eine pathologische Schlafsucht und ungeklärtes Erbrechen, bei dem eine cerebrale Ursache jedoch nicht ausgeschlossen

werden konnte. Nr. 111 wurde wegen einer einmaligen, flüchtigen Benommenheit untersucht (hier war alles o.B.), Nr. 173 wegen ungeklärter Absencen (zu großen Anfällen kam es seit der Zentrophil-Therapie nicht mehr).

Bei 8 Patienten verbirgt sich eine neurologische Erkrankung hinter den geklagten Beschwerden. Die Diagnosen lauten bei

Nr. 130 seit 1962 Polyneuritis
Nr. 63 M. Parkinson
Nr. 150=180 wahrscheinlich multiple Sklerose (MS) (beide Sz negativ)
Nr. 136 MS oder myatrophische Lateralsklerose
Nr. 157 Alkoholische Intoxikation, Sektion Gehirn: negativ
Nr. 159 seit eineinhalb bis zwei Jahren Wesensveränderung mit zeitweiser örtlicher Desorientiertheit
Nr. 12 cerebelläre Atrophie
Nr. 191 Myastenia gravis pseudoparalytika.

Zu den Einzel-Diagnosen wurden in einer ersten Gruppe 7 Patienten mit entzündlichen intracraniellen Erkrankungen gezählt.

Bei 5 handelt es sich um eine Meningitis:
Nr. 124 Lymphocytäre Meningitis
Nr. 114 Tbc-Meningitis
oder um einen encephalitischen Prozess:
Nr. 40 virus-bedingte Encephalitis
Nr. 109 Encephalitis
Nr. 13 wahrscheinlich Masern-Encephalitis (auf Grund der Klinik)

Bei diesen Diagnosen hat man ein negatives Szintigramm zu erwarten, es sei denn, es läge gleichzeitig ein Hirnödem vor. Die Liquor-Befunde sind dagegen meist positiv, nur bei Nr. 13 erhielten wir einen negativen Liquor-Status.

Bei den restlichen zwei Patienten dieser Gruppe mit negativem Szintigramm handelt es sich wahrscheinlich um eine entzündliche Vestibularis-Affektion, jedoch könnte auch ein raumfordernder Prozess hinter den Beschwerden verborgen sein (Nr. 171 und 83). (Ein dritter Patient, Nr. 39 mit ähnlicher Diagnose hatte einen positiven Szintigramm-Befund!)

12 Patienten haben "Einzel-Diagnosen" im engeren Sinn.

Bei 8 von diesen dürfte sich eine innere Erkrankung hinter der neurologischen Symptomatik verbergen:

Nr. 15 Endangitis obliterans
Nr. 19 Periartheriitis nodosa, beginnender M.Paget

Nr. 74 Hypoglykämische Ohnmachten
60 Arthritis urica
122 Hypothyreose nach dreimaliger Strumektomie
153 M.Boeck
135 Wegen BKS-Erhöhung allgemeine Tumor-Suche
183 Hypertonus

Bei 2 Patienten könnten die Beschwerden psychisch bedingt sein: Nr. 148 und 149.
(Ebenfalls psychische Ursache der Erkrankung soll bei Nr. 200 mit fraglichem und Nr. 126 und 106 mit positivem Szintigramm vorliegen).

Bei Patient Nr. 29 wurden Ventrikelcysten gefunden und bei Nr. 24 ein Cholosteatom.

Trotz negativem Szintigramm besteht in 2 Fällen klinisch der Verdacht auf ein intracranielles tumoröses Geschehen :

bei Nr. 185 auf einen Hypophysen-Tumor und
bei Nr. 137 auf eine cerebrale Metastasierung
(Nr. 185 ist in der Rubrik "klinischer Verdacht auf Hirntumor"zu finden, Nr. 137 unter den Metastasen)

2 Patienten mit negativem Szintigramm stehen unter den Rezidiven.

Nr. 105 war nur zur Kontrolle auf ein intracerebrales Rezidiv da, die jedoch negativ ausfiel.

Nr. 125 war im Mai 65 an einem Ewing-Sarkom des Unterkiefers operiert worden, das Szintigramm vom Unterkiefer ein Jahr darauf war negativ; bereits Anfang September 66 waren schon eindeutige Rezidiv-Zeichen vorhanden.

Bei einer Patientin, Nr. 147, bestand trotz negativem Szintigramm infolge der ausgeprägten Hirndruckzeichen hochgradiger Verdacht auf einen intracraniellen raumfordernden Prozess. Bei der Operation fand man ein Pinealom mit Aquäduktkompression. Seine Lokalisation oberhalb des Aquädukt-Ausganges dürfte den normalen, d.h. negativen Szintigramm-Befund verursacht haben.

4.3.2.2 Übersicht über die Diagnosen der Patienten mit f r a g l i c h e m Szintigramm (? Sz)

Insgesamt hatten wir 32 Patienten, deren Szintigramm weder positiv noch negativ war. Davon haben

4 Patienten ein cerebrales Anfallsleiden:

Bei zweien handelt es sich um eine traumatische Epilepsie: bei
Nr. 25= 101 ist das erste Szintigramm fraglich, das zweite negativ, bei
71 zeigt das Szintigramm eine mögliche Herdbildung parietal-saggital links. Bei
17 dürfte es sich unter Berücksichtigung der Anamnese um eine genuine, bei
187 um eine symptomatische Epilepsie handeln.

5 Patienten dürften cerebrale Zirkulations-Störungen haben (Nr. 23, 35, 80, 110 + 192).

2 Patienten hatten cerebrale Gefäßveränderungen:

Bei Nr. 156 wurde der verdächtige Szintigramm-Befund durch die Sektion bestätigt: Im Sz findet sich eine Aktivitätsvermehrung im Sinusbereich, bei der Autopsie fand man eine schubweise hämorrhagische Rindennekrose; als Grundleiden wurde ein embolischer Hirnarterien-Verschluss festgestellt.

Bei Nr. 202 bestätigte die Operation den sehr verdächtigen angiographischen Befund: man entfernte ein Venenkonvolut; die Sektion bestätigte den verdächtigen Befund des zweiten Sz (das erste war negativ): man fand eine pflaumengroße, alte Hirnerweichung am Eingang der rechten Inselregion.

3 Patienten hatten eine cerebrale Blutung:

Bei Nr. 133 handelte es sich um eine Subarachnoidal-Blutung; der verdächtige Befund im Szintigramm sprach für eine Gewebsvermehrung oder eine Blutung - zur Differential-Diagnose müssen andere Untersuchungen herangezogen werden, hier vor allem die des positiven Liquors.

Bei Nr. 178 wurde auf Grund der Klinik eine kleine Blutung im Bereich des Pons angenommen: auch hier war der Liquor-Befund positiv, im Szintigramm bestand eine fragliche Impulsvermehrung parasagittal.

Bei Nr. 86=91 bestätigte das Szintigramm die klinische Diagnose. Das 1. Sz war fraglich positiv; es könnte sich dabei um Restbefunde der links-seitigen cerebralen Blutung nach der Sinusvenen-Thrombose handeln, d.h. um die bereits abklingende reaktive Durchblutungssteigerung des Hirngewebes, die dann zur Zeit des 2. Sz, welches negativ ist, wieder abgeklungen war.

4 Patienten kamen wegen Kopfschmerzen:

Bei Nr. 49 und 47 heißt die Diagnose:
vasomotorische Kopfschmerzen;
bei Nr. 186 und 146 konnte man keine Ursache finden.

5 Patienten stehen in der Gruppe der neurologischen Erkrankungen:

Bei 2 handelt es sich um eine multiple Sklerose (Nr. 132 und 81), und bei 199 um eine MS oder einen enzephalitischen Prozess.

Bei Nr. 3=55 nahm man schließlich als Ursache für die rechts-seitige latente Hemiparese ein älteres entzündliches traumatisches oder vasculäres Geschehen an. In jedem dieser Fälle könnte es zu einer Änderung in der Permeabilität der Blut-Hirn-Schranke kommen.

Bei Nr. 69 lautet die Diagnose: hirn-atrophischer Prozess. Zu beachten ist der Befund des Szintigramms, wo Verdacht auf eine kirschgroße Herdbildung rechts-parasagittal besteht, dann des Pneumenzephalogramms: Erweiterung der inneren und äußeren Liquorräume, und schließlich des Echo-Enzephalogramms: signifikante Verschiebung des Mittellots um 0,4 cm nach rechts, daher Frage nach links-seitigem raumverdrängendem Prozess.

Bei 5 Patienten ist auf Grund der Anamnese eine Hirn-Metastase sehr wahrscheinlich (Nr. 196, 66, 20, 26 und 210).

Bei 2 Patienten ist klinisch ein Hirntumor gut möglich, jedoch nicht sicher nachweisbar. (Nr. 98 und 181).

Bei 1 Patienten (Nr. 151) war nach dem Szintigramm keine Klärung, insbesondere keine Lokalisation möglich, die Klinik sprach jedoch für einen intra-craniellen raumfordernden Prozess. Bei der Operation fand man dann ein Astrocytom Grad 3.

1 Patientin mit fraglichem Szintigramm (Nr. 200) ist unter den Einzel-Diagnosen zu finden. Sie leidet unter uncharakteristischen Anfällen. Da bei der Kontrolluntersuchung ein Hirn-Tumor oder ein echtes cerebrales Anfallsleiden ausgeschlossen werden konnte, nahm man eine psychische Genese ihrer Erkrankung an. (Ihr Sz zeigt eine fragliche Impulsvermehrung in Felsenbeinhöhe links.)

Insgesamt hatten wir also zwei Patienten mit fraglich positivem Szintigramm-Befund (Nr. 156 und 202) und einen mit nur fraglichem (im Gegensatz zu den beiden ersten war bei Nr. 151 keine Lokalisation möglich), bei denen autoptisch ein intracranieller raumfordernder Prozess gesichert wurde.

4.3.2.3 Übersicht über die Diagnosen der Patienten mit positivem Szintigramm (+Sz)

Insgesamt haben wir in 79 Fällen ein positives Szintigramm, einschließlich der positiven Kontrollen wären es 86.

In einer 1. Gruppe von 19 Patienten werden die Fälle mit nicht so sicheren klinischen Diagnosen zusammengefasst. Die Diagnosen sind z.T. denen sehr ähnlich, die bei den Patienten mit negativen und fraglichen Szintigrammen gefunden wurden.

Die 2. Gruppe mit 30 Patienten umfasst die klinisch sicheren Fälle.
In der 3. Gruppe stehen nur die 28 autoptisch gesicherten Fälle, sowie zwei autoptisch negative mit positivem Szintigramm.
Die 2. und 3. Gruppe zusammen bilden unsere in bezug auf ein intracranielles raumforderndes Geschehen sicheren positiven Fälle, bei denen es sich - im Gegensatz zu Gruppe 1 - z.T. um sehr typische Diagnosen handelt.

Die folgenden Tabellen geben eine Übersicht über die sicheren und weniger sicheren Fälle mit positivem Szintigramm. Es fällt sofort auf, daß es sich bei bestimmten Diagnosen-Gruppen fast ausschließlich um sichere Fälle handelt. Dann gibt es solche mit nur einem weniger sicheren

Tabelle 3

Übersicht über die 79 positiven Szintigramme

a. Patienten mit nur klinischer Diagnose

a.1 klinisch weniger sichere Diagnosen:
19 Patienten

a.2 klinisch sichere Diagnosen:
30 Patienten

b. autoptisch positive Diagnosen:
28 Patienten

c. autoptisch negative Diagnosen:
2 Patienten

Fall wie bei den Metastasen, den cerebralen Blutungen und unter den Einzel-Diagnosen 1. Schließlich gibt es solche, bei denen alle zugehörigen Patienten mit positivem Szintigramm zu den weniger sicheren Fällen zählen; denn sowohl harmlose Beschwerden, wie auch Erstsymptome eines intracraniellen raumfordernden Prozesses können diesen Diagnosen zugrunde liegen, weshalb sie niemals als "sicher" anzusehen sind. Hierzu gehören: Kopfschmerzen, Migräne u.ä., cerebrales Anfallsleiden und intracranielle Zirkulationsstörungen.

4.3.2.3.1 Die klinisch weniger sicheren Diagnosen der Patienten mit positivem Szintigramm

Bei diesen handelt es sich um folgende 19 Fälle:

3 Patienten mit cerebralem Anfallsleiden.

Bei Nr. 174 sind es Anfälle ungeklärter Genese, der Szintigramm-Befund lautet: Impulsvermehrung frontobasal Mitte; Frage, ob es sich um ein Narbengewebe handelt.

Bei Nr. 37 ist es eine genuine Epilepsie, im Szintigramm findet sich eine Impulsverbreiterung im Bereich der Calotte, wahrscheinlich handelt es sich dabei um ein Ödem. Bei Nr. 195 liegt wahrscheinlich eine posttraumatische Temporallappen-Epilepsie vor; der szintigraphische Befund ist nicht tumor-typisch, was den übrigen Untersuchungs-Ergebnissen entspricht.

4 Patienten leiden unter cerebralen Zirkulations-Störungen.

Bei Nr. 65, 27 und 123 ist szintigraphisch keine Differential-Diagnose möglich,
bei Nr. 117 könnte es sich nach dem Szintigramm um ein Ödem oder um eine Blutung handeln.

1 Patient, Nr. 6, hatte wahrscheinlich eine cerebrale Blutung.

Bei ihm waren nur Szintigramm und EMG positiv, auf Grund des Sz muß man primär an eine Blutung

Tabelle 4

Übersicht über die 19 Patienten (Nr.) mit klinisch weniger sicheren Diagnosen und pos. Sz

Alters-Gruppe	Verdacht auf Tu	Verd. auf Rezidiv	Verd. auf Metastas.	Gefäßveränderg., Angiom, Blutung, Verschluss	Cerebrale Zirk. störg.	Kopfschm. Migr.	Epilepsie	Einzel-Diagnosen (1) und (2)	
Ia) -10									
b) 10-20							174	106=127(2) Psych. 54(2) nukl.progr. Atrophie	
c) 20-30	177						37		
II 30-40							195	Schwankschwindel 39(1) m.Menière	
III 40-50	57			6 Blutg.	65		(57) Urs.Tu	126(2) Psychose	
IV 50-60			206		27 117	31 197		166(2) Psychose	
V 60-70	78				129?				
VI über 70									
Summe	3	0	1	1	4	2	3	5	19

denken; sie könnte so klein gewesen sein, daß die anderen Untersuchungen alle negativ blieben.

Die übrigen drei Patienten mit positivem Szintigramm und intracranieller Blutung gehören zu den sicheren Fällen: alle drei hatten noch mindestens ein weiteres charakteristisches Untersuchungs-Ergebnis.

2 Patienten leiden unter Kopfschmerzen, Nr. 31 und 197,

die einzigen dieser Diagnose mit positivem Szintigramm. Bei beiden liegt im Sz eine eindeutige Impulsvermehrung vor.

1 Patient, Nr. 39, steht mit seiner Menière'schen Erkrankung

unter den Einzel-Diagnosen 1: bei ihm war nur das Szintigramm positiv.

4 Patienten stehen unter den Einzel-Diagnosen 2.

Bei zweien wird eine psychische Ursache ihrer Erkrankung diskutiert: bei Nr. 106=127 und Nr. 126, bei letzterem könnte nach dem Szintigramm ein Narbengewebe vorliegen.

Nr. 166 leidet unter einer strumipriven endokrinen Ophthalmopathie und einer Psychose; das Szintigramm zeigt eine Impulsvermehrung rechts occipital, die übrigen Untersuchungen fielen negativ aus.

Bei der sehr jugendlichen Patienten Nr. 54 sind EMG und Szintigramm positiv, es handelt sich um eine nukleäre progrediente Atrophie. (Sie hätte eigentlich zu den neurologischen Erkrankungen gehört; doch als einziger Fall dieser Diagnosen-Gruppe mit positivem Szintigramm wird sie der Einfachheit halber hier mit aufgeführt.)

1 Patient, Nr. 206, ist nur verdächtig auf eine Hirn-Metastase, so daß er hier bei den klinisch weniger sicheren Fällen aufgeführt wird; doch ist dieser Verdacht auf Grund der gesicherten epitheloidzelligen Lymphknoten-Granulome und der verschiedenen Untersuchungs-Befunde sehr berechtigt. (Die epitheloidzelligen LK-Granulome entsprechen einem M.Boeck, vernarbtes größeres Granulom - tuberkulöse Genese nicht auszuschließen).

Die restlichen 13 Patienten mit der Diagnose: Hirn-Metastase sowie alle der Diagnosen-Gruppe: Primärer Hirn-Tumor und Rezidiv, gehören zu den sicheren positiven Fällen.

3 Patienten mit positivem Szintigramm sind tumor-verdächtig:

Bei Nr. 78 zeigt das Szintigramm eindeutig eine Impulsvermehrung, die äußerst tumor-verdächtig ist, jedoch auch durch ein Ödem bedingt sein kann. In der Diagnose werden die Absencen aber auf eine cerebrale Zirkulationsstörung zurückgeführt.

Bei Nr. 57 handelt es sich um eine Jackson-Epilepsie, wahrscheinlich auf dem Boden eines parasagittalen Tumors.

Nr. 177 leidet seit der Kindheit an einem M.Recklinghausen, jetzt besteht Verdacht auf ein Trigeminus- oder Akustikus-Neurinom.

4.3.2.3.2 Die sicheren Diagnosen der Patienten mit positivem Szintigramm

(d.h. die klinisch sicheren und autoptisch gesicherten Fälle)

a) Aufschlüsselung nach Altersklassen und Diagnosen

Bei den bis zu 30jährigen - 10 Patienten - kamen

4 primäre Hirn-Tumoren vor und
4 Rezidive
1 Adamantinom des Unterkiefers
1 fortgeleitete Thrombophlebitis des Stirnlappens
Nr. 131 unter den Einzel-Diagnosen 2 und
Nr. 208 unter den Einzel-Diagnosen 1.

Außerdem wurde bei einer 20jährigen, Nr. 147, mit negativem Szintigramm, deren Klinik aber eindeutig für einen Hirn-Tumor sprach, ein Pinealom gefunden, das den Aquädukt komprimierte.

Bei den 30 bis 40jährigen - 4 Patienten - fand man

2 primäre Hirn-Tumoren
(davon 1 Kleinhirn-Brücken-Winkel-Tumor)
1 Metastase
1 Aneurysma (unter Gefäßveränderungen).

Bei den 40 bis 50jährigen - 9 Patienten - fand man

1 primären Hirn-Tumor
1 gesichertes Plasmocytom
1 Rezidiv
1 Metastase
1 Gefäßverschluss
3 Gefäßveränderungen
(1 Infarzierung, die auf Tabelle 1 unter den

Tabelle 5

Übersicht über die

[illegible] Patienten (Nr.) mit klinisch sicheren Diagnosen u. positivem Sz.

Alters-Gruppe	Prim. Tumor	Rezidiv	Metastase	Gefäßveränderung, Angiom Aneurysma Blutung Verschluß	Cerebrale Zirk. störg.	Kopfschm. Migr.	Epilepsie	Einzel-Diagnosen (1) u. (2)
I a) + b) c) 20-30		33 56 48=175						208 (1)
II 30-40			138					
III 40-50		11	41	59 67				
IV [illegible]	43 73=94 28=62 38	104=22 99	18 142 209	1 182				
V 60-70	8 32		2 45 53 145 160	204				
VI über 70	5 82							
Patientenzahl	8	6	10	5	-			1

Nr. 208 (1) Thrombophlebitis
59 Verschluss
67 Blutung od. Infarzierung
1 i.c. Hämatom
99 Plasmocytom Rezidiv
182 Verschluss
204 Subarachnoidalblutung

Tabelle 6

Übersicht über die
30 Patienten mit histologisch gesicherter Diagnose und positivem Sz
(28 mit positiver Histologie u. 2 mit negativem Schädel-Befund)

Alters-Gruppe	Primär-Tumor	Rezi-div	Meta-stase	Gefäßver-änderung Angiom Aneurysma Blutung Verschluß	Cerebr. Zirk. störg.	Kopf-schm. Migr.	Epi-lep-sie	Einzel-Diagnosen (1) u.(2)
I a) -10 b) 10-20 c) 20-30	87 36 89=92 176	68=95						131 (2)
II 30-40	161 158			168				
III 40-50	165 4 Plasm.			93 201				72 (2)
IV 50-60	9 44 22=104 77 129 164 193		14 108	61				75=79(1
V 60-70	84 194=172		167					50 (2) 162 (2)
VI über 70								
Patienten-zahl	17	1	2 + 1	4	0	0	0	4 + 1

Nr. 168 Basilaris Aneurysma
93 Gefäßveränderung
201 Angiom
131 (Einzeldiag. 2) Adamantinom
72 (" 2) Spät-Abszess
75=79(" 1) Meningo-Enzephalitis
50 (" 2) Sekt. neg.
162 (" 2) Arachnoidal-Fibrose
167 Neurofibromatose Recklinghausen
61 Angioma arteriosum

Blutungen zu suchen ist, 1 Angiom und in einem Fall Gefäßveränderungen)

1 Abszess (Nr. 72 unter Einzel-Diagnosen 2).

Weitaus die meisten intracraniellen Prozesse fanden wir bei den 50 bis 60jährigen - 22 Patienten - ; es handelt sich um

11 Primär-Tumoren
(davon 2 Kleinhirn-Brücken-Winkel-Tumoren), und zwar um 7 autoptisch gesicherte, um 3 klinisch sichere und um einen klinisch sehr wahrscheinlichen Primär-Tu (38)
2 Rezidive (einschließlich 1 Plasmocytom-Rezidiv)
4 Metastasen
1 Gefäßverschluss
1 Angiom
1 intracerebrales Hämatom (Tabelle 1 unter Blutungen)
1 metastasische Meningo-Enzephalitis.

Bei Patient Nr. 108 ergab sich bei der Sektion ein Plasmocytom bei jedoch negativem Schädelbefund - d.h. falsch positives Szintigramm.

Bei den 60 bis 70jährigen - 13 Patienten - fand man

3 Primär-Tumoren
(davon 1 Kleinhirn-Brücken-Winkel-Tu)
1 Plasmocytom (steht unter den Primär-Tus)
5 Metastasen
1 Neurofibromatose Recklinghausen (unter Metastasen)
1 Subarachnoidal-Blutung
1 Arachnoidalfibrose der Cisterna magna
(unter Einzel-Diagnosen 2)

Bei Nr. 50 wurde der Befund des Szintigramms und der Carotis nicht durch die Sektion bestätigt.

Bei unseren beiden einzigen Patienten über 70 handelt es sich klinisch um einen Primär-Tumor des Cerebrums.

b) Aufschlüsselung nach den Diagnosen

Faßt man alle sicheren positiven Diagnosen zusammen, so kann man die 58 Patienten (28+30) mit richtig positivem Szintigramm in drei Gruppen gliedern:

1. <u>44 Patienten mit einer intracerebralen Geschwulst</u>

Bei 25 Patienten handelt es sich um einen primären Hirn-Tumor:

Nr. 87, 36, 89, 176, 161, 158, 165, 4, 9, 44, 22, 77, 129, 164, 193, 84, 172; 43, 73, 28=62, 38, 32, 8, 82, 5.

Bei 7 Patienten um ein Rezidiv:

Nr. 68, 33, 56, 48, 11, 99, 22=104.

Bei 12 Patienten um Hirn-Metastasen:

Nr. 14, 167 (Neurofibromatose Recklinghausen), 138, 41, 18, 142, 209, 53, 160, 45, 145, 2 (Multiloculärer cerebraler Prozess)
Unter dieser Diagnose steht auf den Tabellen zusätzlich Patient Nr. 108 mit einem Plasmocytom; trotz des positiven Szintigramms wurde histologisch nichts am Schädel gefunden.

Die Hirnmetastasen waren also an unseren Hirntumoren mit rund einem Viertel beteiligt (vgl. auch 4.2.1.).

Zu den 17 Fällen mit positivem Szintigramm und der autoptisch gesicherten Diagnose "primärer Hirn-Tumor" müssen 2 weitere hinzugezählt werden, bei denen die Diagnose "intracranieller raumfordernder Prozess" nicht durch das Szintigramm gestellt worden war, jedoch durch die Autopsie gesichert wurde. Es handelt sich um Nr. 147 mit negativem Sz und Nr. 151 mit fraglichem Sz. Die Gesamtzahl der histologisch gesicherten primären Hirn-Tumoren beträgt somit 19; davon wurde in 17 Fällen die richtige Diagnose durch das Szintigramm gestellt.

2. <u>9 Patienten mit intracraniellen Gefäßveränderungen</u>

2 Gefäßverschlüsse: Nr. 59 und 182
1 Aneurysma Nr. 168
2 Angiome Nr. 201 und 61
1 Gefäßveränderung Nr. 93
1 intracerebrales Hämatom nach einem Trauma Nr. I
1 Infarzierung, wahrscheinlich nach einem apoplektischen Insult Nr. 67
1 Subarachnoidalblutung Nr. 204
(Die drei zuletzt genannten Fälle stehen oft unter intracraniellen Blutungen)

3. Bei den restlichen 5 Patienten handelt es sich um Einzel-Diagnosen (nach Tab. I um Einzel-Diagnosen I und 2)

1 Solides Adamantinom des Unterkiefers Nr. 131
1 Spätabszess nach Splitterverletzung Nr. 72
1 Metastatische Meningoencephalitis Nr. 75
1 Arachnoidalfibrose der Cisterna magna Nr. 162
1 Fortgeleitete Thrombophlebitis des Stirnlappens Nr. 208

Unter den Einzel-Diagnosen 2 steht außerdem Patient Nr. 50, bei dem trotz des positiven Befundes im Szintigramm und im Carotisangiogramm bei der Sektion nichts am Schädel gefunden wurde.

c) Fehl-Diagnosen

Zusammenfassend soll hier auf die Fehl-Diagnosen durch das Szintigramm, bzw. auf dessen unentschiedene Diagnosen in jenen Fällen hingewiesen werden, bei denen autoptisch ein intracranieller Prozess nachgewiesen oder ausgeschlossen werden konnte.

Insgesamt können wir von 3 "absoluten" Fehl-Diagnosen sprechen:

In 2 Fällen mit positivem Szintigramm, sie wurden bereits oben erwähnt, konnte bei der Sektion nichts gefunden werden. (Nr. 50 unter Einzel-Diagnosen 2, Nr. 108 unter Metastasen).

Bei 1 Patientin mit negativem Szintigramm (Nr. 147) wurde bei der Operation und Sektion ein Pinealom gefunden; auf Grund seiner Lokalisation oberhalb des Aquädukt-Ausganges war es für das Szintigramm nicht zu erfassen.

In 3 Fällen mit mehr oder weniger fraglichem Szintigramm konnte autoptisch ein intracranieller Prozess nachgewiesen werden:

Nr. 202 mit (?+ Sz): eine alte Hirnerweichung
Nr. 151 mit (? Sz): ein Astrocytom Grad 3
Nr. 156 mit (?+ Sz): ein embolischer Hirnarterien-Verschluss und hämorrhagische Rindennekrose.

Tabelle 7

Die zahlenmäßige Aufteilung der 79 Patienten mit positivem Szintigramm auf die verschiedenen Diagnose-Gruppen

	Primär. Hirn Tumor	Rezidiv	Meta-stasen	Cerebr. Gefäß-veränd g.	Cerebral. Zirkulat. störung	Kopf-schmerz Migräne	Epilepsie	Einzel-Diagnos. 1+2	Summe
Histologisch gesicherte positive Diagnose 28 P.	17	1	2	4	0	0	0	4	28
Klinisch sichere positive Diagnose 30 P.	8	6	10	5	0	0	0	1	30
Klinisch weniger sichere positive Diagnose 19 P.	verd. 3	0	1	1	4	2	3	5	19
Histologischer Befund negativ 2 P.	0	0	1	0	0	0	0	1	2
S u m m e	28	7	14	10	4	2	3	11	79

d) Zur Korrelation zwischen Klinik und Lokalisation des Tumors

Betrachtet man die verschiedenen Diagnosen und Differential-Diagnosen der intracraniellen raumfordernden Prozesse in Beziehung zu deren klinischen und neurologischen Symptomen, so fällt auf, daß die vier bei uns erkannten Kleinhirn-Brücken-Winkel-Tumoren - neben einigen anderen Prozessen - die schwersten Krankheitsbilder hervorriefen:

		Alter
Nr. 158	Kleinhirn-Brücken-Winkel-Meningiom	30-40
Nr. 129	Akustikusneurinom des Br.-Winkels	50-60
Nr. 164	Akustikusneurinom	50-60
Nr. 172	Ependymom des Kleinhirn-Br.-Winkels	60-70
Nr. 193	Hirneigenes Sarkom	50-60
Nr. 87	winziges Kleinhirn-Astrocytom und ungeklärter Hirndruck	7

Die hier angeführten Beispiele sowie die verschiedenen Metastasen und Gefäßveränderungen, die sehr verschieden schwere Symptome hervorrufen können, legen den Schluß nahe, daß die Schwere der Symptome vor allem von der Lokalisation des Prozesses abhängt. Darüber hinaus wird sie wesentlich vom Krankheitsstadium beeinflusst, d.h. von der Ausdehnung des raumfordernden Prozesses und vom Allgemeinzustand des Patienten.

4.4 Die Ergebnisse der verschiedenen Untersuchungs-methoden (bei sämtlichen Patienten)

4.4.1 geordnet nach der Sicherheit der Diagnose

Da die Diagnosen der Patienten mit positivem Szintigramm, die klinisch weniger sicher sind, z.T. denen der negativen und fraglichen Szintigramm-Patienten sehr ähnlich sind, wäre es interessant zu wissen, wie es sich mit den übrigen Untersuchungs-Ergebnissen bei diesen Diagnosen-Gruppen verhält. Vor allem müßte man feststellen, inwieweit schon bei den einfachen Untersuchungs-Methoden bedeutsame Differenzen bestehen innerhalb dieser Diagnosen und derer mit sicherem intracraniellem raumfordernden Prozess.

Zuerst noch einmal eine Übersicht: In Tabelle 8 sind nur diejenigen Patienten mit positivem Szintigramm dargestellt, deren Diagnose weniger sicher ist. Ihr Anteil an der Gesamtzahl der positiven Szintigramme ist am Rande vermerkt. (Unterschiede bei den Untersuchungs-Ergebnissen stehen in den ausführlichen Tabellen).

4.4.1.1 Unsichere Diagnosen (Tabelle 9)

Zu ihnen gehören nur weniger sichere Fälle mit positivem Szintigramm. Aus der Zusammenfassung sämtlicher Untersuchungs-Ergebnisse zeigt sich:

1. Bei cerebralem Anfallsleiden entfallen die meisten positiven und verdächtigen Befunde aufs EEG, während etwa dieselbe Patientenzahl ein negatives Szintigramm zeigt. Gleich viele verdächtige

Tabelle 8

Übersicht über die verschiedenen Untersuchungs-Ergebnisse im Szintigramm bei den 19 Patienten mit klinisch weniger sicherer Diagnose

Diagnosen-Gruppe	Die 19 + Sz mit weniger sich.Diagnose	-Sz	? Sz	Anteil der 19 Pat. mit + Sz an d. Gesamtzahl
gesicherte Hirn-Tumoren	0	1	1	0 von 17
ges.u.klin.sichere Rezid. u.klin.sich.Primär-Tus	0	2	0	0 von 15
Hirn-Metastasen,ges.u. klin.sich.sowie verdächt.	1 (206)	1	5	1 von 14
cerebrale Blutung	1 (6)	4	3	1/4
cerebrale Gefäßveränd.	0	4	2	0
Klin.Verdacht a.Hirn-Tu	3 (57,78,177)	1	2	alle
cerebr.Circulationsstörg.	4	9	5	alle
Kopfschmerzen, Migräne	2	11	4	alle
Neurolog.Erkrankungen	0 (54)	8	5	"0" da 54 bei Einz.Diagnose
Einzel-Diagnose 1 = entzündl.Erkrankungen	1	7	0	1/3
Einzel-Diagnose 2 d.h. im engeren Sinne	4	12	1	1/2
Cerebrales Anfallsleiden	3	15	4	alle
Summe	19	75	32	

Befunde erhielten wir im Angiogramm und im Szintigramm, auch dürften sich bei beiden die negativen Ergebnisse in etwa entsprechen; in der gleichen Größenordnung liegen auch die negativen Röntgen-Befunde des Schädels. Während im EEG verhältnismäßig wenige negative Befunde vorkamen, überwiegen diese eindeutig bei den drei zuletzt genannten Untersuchungs-Methoden.

2. Bei cerebralen Zirkulationsstörungen haben wir bei Angiogrammen und Szintigrammen je 9 negative und 5 verdächtige Fälle, außerdem 4 positive Szintigramme und nur 1 positives Angiogramm. Am auffälligsten sind jedoch die 11 negativen EEGs bei nur 3 verdächtigen und positiven.

3. Bei Kopfschmerzen, Migräne u.ä. scheinen vor allem die negativen Befunde bedeutsam, und zwar gleichermaßen beim Szintigramm, Angiogramm und EEG. Um etwas über die möglichen Zusammenhänge der positiven und verdächtigen Ergebnisse sagen zu können, müßte man sich die Untersuchungen im einzelnen ansehen, was an Hand der ausführlichen Tabellen geschehen kann, hier aber zu weit führen würde.

Bei den drei bisher besprochenen Diagnosen scheinen das Pneumenzephalogramm, die Liquor-Untersuchung und die Echoenzephalographie keine größere Bedeutung zu haben: Sie sind sehr oft negativ oder wurden gar nicht durchgeführt. Dennoch sind sie aus differential-diagnostischen Gründen oft unerläßlich. Z.B. waren bei Pat. Nr. 17 (Diag. cerebrales Anfallsleiden) beide Carotisangiogramme und das Szintigramm verdächtig; das Pneumenzephalogramm

Tabelle 9

Ergebnisse der verschiedenen Untersuchungsmethoden bei unsicheren Diagnosen.

Diagnosen-Gruppe		Untersuchungs-Methode							
		Sz	EEG	Angio-gramm	Pneum	Liquor	Echo	Rö	EMG
Cerebrales Anfallsleiden	?	4	10	4	2	0	1	0	
	+	3	6	1	1	1	0	2	
	Se	7	16	5*	3	1	1	2	
	-	15	4	12*	7	9	7	13	
	Ø	0	2	6	12	12	14	7	
	Se	22	22	23*-1	22	22	22	22	
Cerebrale Zirkulationsstörung	?	5	1	5	0	1	0	0	
	+	4	2	1	0	2	2	1	
	Se	9	3	6	0	3	2	1	
	-	9	11	9	3	3	2	11	
1 nicht auswertbar	Ø	0+1	5	4	16	13	15	7	
	Se	19	19	19	19	19	19	19	
Kopfschmerzen, Migräne u.ä.	?	4	1	3	0	0	1	3	
	+	2	3	0	0	1	1	2*	
	Se	6	4	3	0	1	2	5	
	-	11	10	5	2	7	1	10*	
	Ø	0	3	9	15	9	14	3	
	Se	17	17	17	17	17	17	18*-1	
Klinischer Verdacht auf Hirn-Tumor	?	2	1	1	2	1	0	1	
	+	3	2	0	0	1	0	1	
	Se	5	3	1	2	2	0	2	
	-	1	3	4	2	2	2	2	
	Ø	0	0	1	2	2	4	2	
	Se	6	6	6	6	6	6	6	
Neurologische Erkrankungen	?	5	2	2	1	0	0	1	1
	+	0	3	0	1	2	2	1	4
	Se	5	5	2	2	2	2	2	5
	-	8	5	3	1	8	1	4	0
	Ø	0	3	8	10	3	10	7	8
	Se	13	13	13	13	13	13	13	13

* = 1 Patient erscheint in beiden Gruppen

Ø = Untersuchung wurde nicht durchgeführt

zeigte eine Erweiterung des Ventrikelsystems [15] jedoch keine intracranielle Raumbeengung. - Bei Pat. Nr. 96 wurde infolge des verdächtigen Angiogramms ein Pneumenzephalogramm empfohlen. Da es negativ ausfiel, war der Verdacht auf einen intracraniellen raumfordernden Prozess sehr abgeschwächt.

4. Bei den Fällen mit Tumor-Verdacht fällt die relativ große Zahl der positiven und verdächtigen Szintigramme auf im Vergleich zu den vielen normalen Angiogrammen. Sonst ist es schwierig, bei einer so kleinen Patientenzahl etwas Allgemeingültiges zu erkennen.
   An zwei Beispielen kann jedoch noch einmal die differential-diagnostische Bedeutung des Pneumenzephalogramms erläutert werden:
   Bei Nr. 98 war das EEG positiv, Szintigramm und Carotis sowie Pneumenzephalogramm tumorverdächtig; bei Nr. 57 waren Angiogramm und EEG negativ, das Sz positiv, und im Pneum fand man eine unterschiedliche Größe der Seitenventrikel. In beiden Fällen wurde der Verdacht auf einen intracraniellen raumfordernden Prozess durch das Pneumenzephalogramm verstärkt.

5. Bei den Patienten mit neurologischen Erkrankungen erhielten wir 8 negative und 5 fragliche Szinti-

---

15) SCHIEFER u.a. wiesen mit Hilfe des Echos nach, daß bei chronischem Anfallsleiden mehr als ein Drittel der Patienten eine Erweiterung des 3. Ventrikels zeigten. Und zwar soll die Ventrikel-Erweiterung von der Krankheitsdauer abhängen: bei 10-jährigem Bestehen der Erkrankung zeigte jeder 5., bei 11 bis 20-jähriger Dauer jeder 2. und bei denen mit mehr als 20-jähriger Krankheitszeit praktisch jeder eine im Echo nachweisbare Ventrikel-Erweiterung.

gramme; der einzige Patient mit positivem Sz (Nr. 54) wurde der Einfachheit halber bei den Einzel-Diagnosen 2 aufgeführt. Die meisten negativen Ergebnisse zeigten das Szintigramm und die Liquor-Untersuchung. Rechnet man die verdächtigen und die positiven Befunde zusammen, so bekommt man bei Angiogramm, Pneum, Liquor, Echo und Rö je 2 Fälle, bei EEG und EMG dagegen 5.

Am seltensten durchgeführt wurden Pneum und Echo, dann Angiogramm und EMG sowie Rö.

4.4.1.2 Klinisch weitgehend sichere und sichere Diagnosen (Tabelle 10)

Zu einer mittleren Gruppe von Diagnosen gehören klinisch weitgehend sichere und sichere Fälle mit positivem Szintigramm. Wie das Verhältnis der beiden zueinander ist, zeigt Tabelle 8.

1. Bei den cerebralen Blutungen hatten wir szintigraphisch gleich viele positive und negative Befunde. Im Vergleich zu den gerade besprochenen Diagnosen fällt die relativ große Zahl der positiven Liquor-Befunde auf, die allerdings nicht sehr weit über der der negativen liegt. Sowohl hier als auch bei den folgenden beiden Diagnosen ist es besonders schwer, zu allgemeineren Aussagen zu kommen, da infolge der geringen Patientenzahl die verschiedenen Untersuchungs-Ergebnisse sehr eng beieinander liegen.

2. Bei den cerebralen Gefäßveränderungen scheint die Angiographie besonders wichtig für die Diagnosen-Stellung zu sein: Während wir bei den Blutungen 2 positive und 5 verdächtige Befunde hatten (von denen bei dreien die Carotis der Gegenseite negativ war), sind es

Tabelle 10

Ergebnisse der verschiedenen Untersuchungsmethoden bei klinisch weitgehend sicheren und sicheren Diagnosen.

Diagnosen-Gruppe		Untersuchungs-Methode							
		Sz	EEG	Angio gramm		Pneum	Liquor	Echo	Röntgen Schäd	Röntgen Sonst
Cerebrale Blutung	?	3	2	2+3		1	0	0	1	
	+	4	3	2		0	5	0	0	
	Se	7	5	7		1	5	0	1	
	-	4	5	3+3		4	3	1	5	
	ø	0	1	1		6	3	10	5	
	Se	11	11	14-3		11	11	11	11	
Cerebrale Gefäßveränderungen				Car.	Vert					
	?	2	4	3	1	2	0	0	2	
	+	6	3	7	1	0	2	4	0	
	Se	8	7	10	2	2	2	4	2	
	-	4	4	2	0	1	6	2	7	
	ø	0	1	0	10	9	4	6	3	
	Se	12	12	12	12	12	12	12	12	
Einzel-Diagnosen 1 = entzündliche intracranielle Erkrankung	?	0	0	1		0	0	1	0	
	+	3	5	0		0	7	0	1	
	Se	3	5	1		0	7	1	1	
	-	7	4	3		2	3	5	6	
	ø	0	1	6		8	0	4	3	
	Se	10	10	10		10	10	10	10	
Einzel-Diagnosen 2	?	1	2	5		1	0	2	1	
	+	8	4	3		1	0	2	4	
	Se	9	6	8		2	0	4	5	
	-	12	12	6		3	10	5	13	
	ø	0	3	7		16	11	12	3	
	Se	21	21	21		21	21	21	21	
Metastasen	?	5	6	4		1	0	1	3	0
	+	14	6	4		0	1	0	3	6+2
	Se	19	12	8		1	1	1	6	6+2
	-	1	5	3		3	4	1	8	1
	ø	1	4	10		17	16	19	7	12
	Se	21	21	21		21	21	21	21	21

hier 7 positive und 3 verdächtige. Der Liquor war nur in 2 Fällen positiv und in 6 negativ, das Echo jedoch in vieren positiv. Alle 6 Patienten mit positivem Sz gehören zu den sicher positiven Fällen.

3. Bei den Einzel-Diagnosen 1, d.h. den entzündlichen intracraniellen Erkrankungen, fallen die vielen negativen Szintigramme und die gleich vielen positiven Liquor-Befunde auf; genau umgekehrt verhält es sich mit den positiven Szintigrammen und negativen Liquor-Befunden. Beim EEG läßt sich im Vergleich zu den beiden oben erwähnten Diagnosen kein sehr auffälliger Unterschied feststellen; im Gegensatz dazu scheint das Angiogramm an Bedeutung verloren zu haben.

4. Bei den Einzel-Diagnosen 2 (den Einzel-Diagnosen im engeren Sinn) fällt die große Zahl von negativen Szintigrammen, EEGs, Liquor- und Röntgen-Befunden auf, sowie die daneben beachtliche Anzahl von 8 positiven Szintigrammen. 4 Patienten hatten ein positives Rö und ein positives EEG; angiographisch sind alle Möglichkeiten vertreten, angefangen mit 3 positiven über 5 verdächtige zu 6 negativen Befunden. Die Ergebnisse bei der Liquor-Untersuchung waren in 10 Fällen negativ; bei den restlichen 11 Patienten fehlt diese Untersuchung.

5. Bei den Patienten mit Metastasen fällt sofort die große Zahl der positiven Szintigramme gegenüber nur einem negativen auf. Die Angiogramme und EEGs pendeln dagegen beide um einen Mittelwert. Pneumencephalogramm, Liquor und Echo wurden nur bei sehr wenigen Patienten angefordert. Interessant ist der Vergleich der verschiedenen Rö-Untersuchungen: Insgesamt hatten wir

6 positive und verdächtige Schädelbefunde gegenüber 8 negativen und 7 fehlenden, dann 8 andere positive Rö-Befunde (6 davon Lunge, 1 Femur mit BWS und LWS und 1 Trochanter) sowie 1 negativen bei 12 fehlenden. Hier lohnt es sich, einen Blick auf die ausführliche Tabelle zu werfen und sich die Diagnosen im einzelnen anzusehen.

4.4.1.3 Sichere Diagnosen mit einem intracraniellen Befund (Tabelle 11)

Schließlich gibt es Diagnosen, bei denen alle Patienten mit positivem Szintigramm zu den sicheren Fällen mit einem intracraniellen Befund gehören. Außer den Patienten mit cerebralen Gefäßveränderungen sind die Patienten mit gesicherten Hirn-Tumoren sowie die mit sicheren Rezidiven und klinisch sicheren Primär-Tumoren hierher zu rechnen.

1. Bei den klinisch sicheren Primär-Tumoren und den Rezidiven eines gesicherten Primär-Tumors fällt die hohe Zahl der positiven Befunde neben dem Szintigramm auch von EEG und Angiogramm auf, dabei darf nicht übersehen werden, daß bei relativ vielen Patienten die beiden zuletzt genannten Untersuchungen nicht durchgeführt worden sind.

2. Ähnliches gilt für die Fälle mit gesicherten Hirn-Tumoren.

4.4.2 Zusammenfassende Beurteilung der verschiedenen Untersuchungs-Methoden

Zusammenfassend läßt sich feststellen, daß bei einem intracraniellen r a u m f o r d e r n d e n P r o z e s s in der Mehrzahl der Fälle im Szintigramm, im Angiogramm, im EEG und häufig auch im Echo positive Befunde zu erwarten sind. Voraus-

Tabelle 11

Ergebnisse der verschiedenen Untersuchungsmethoden bei sicheren Diagnosen.

Diagnosen-Gruppe		Untersuchungs-Methode							
		Sz	EEG	Angiogramm Carot.	Angiogramm Vert.	Pneum	Liquor	Echo	Rö
Rezidiv eines operierten Hirn-Tu oder klinisch sicherer Primär-Tu	?	0	1	1		0	1	0	0
	+	15	8	9		3	3	2	3
	Se	15	9	10		3	4	2	3
	-	2	1	1		1	3	0	5
	Ø	0	7	6		13	10	15	9
	Se	17	17	17		17	17	17	17
Gesicherte primäre Hirn-Tumoren	?	1	3	3		4	0	0	3
	+	17	12	13		3	3	3	5
	Se	18	15	16		7	3	3	8
	-	1	1	0		0	8	5+1	5
	Ø	0	3	3		12	8	10	6
	Se	19	19	19		19	19	19	19
Wiederholung der cerebralen Gefäß-veränderungen	?	2	4	3	1	2	0	0	2
	+	6	3	7	1	0	2	4	0
	Se	8	7	10	2	2	2	4	2
	-	4	4	2	0	1	6	2	7
	Ø	0	1	0	10	9	4	6	3
	Se	12	12	12	12	12	12	12	12

setzung ist nur, daß dieser Prozess, z.B. eine Gefäßveränderung oder ein primärer oder sekundärer Tumor, schon genügend große Veränderungen verursacht hat, so daß die gerade angewandte Untersuchung positiv wird. Danach ist es also möglich, daß bestimmte Untersuchungen schon positiv sind, während andere noch negativ sind, oder es u.U. sogar bleiben, etwa auf Grund einer besonders ungünstigen Lokalisation des Prozesses (siehe Nr. 147).

Wie leicht verständlich sein wird, hat das Angiogramm ganz besondere Bedeutung bei der Diagnose cerebraler G e f ä ß v e r ä n d e r u n g e n. Da Geschwülste sehr oft mit solchen einhergehen oder zu signifikanten Gefäßverlagerungen führen können, müssen auch dort abnorme Angiogramme resultieren.

Anders sieht es bei cerebralen B l u t u n g e n aus: je nach dem Zeitpunkt nach der Blutung, zu dem die Untersuchung gemacht wird, und nach dem Ausmaß und dem Ort der Blutung können Angiogramm, Szintigramm und EEG positiv oder negativ ausfallen. Bei Verdacht auf eine Blutung bringt häufig die Liquor-Punktion Klärung. Bei schon länger zurückliegenden Blutungen kann jedoch der Liquor-Befund wieder normalisiert sein. In diesen Fällen weist häufig die Anamnese auf die Diagnose, auch werden andere Untersuchungen positiv.

So waren bei unseren Patienten mit intracraniellen Blutungen die Liquor-Befunde zur Hälfte positiv und zur Hälfte negativ - bei letzteren handelte es sich um ältere Fälle.

Ein positives Ergebnis der Liquor-Punktion ist also zu erwarten bei: frischen cerebralen Blutungen, Traumen und cerebralen Gefäßveränderungen, die zu einer Blutung führten, dann bei entzündlichen intracraniellen Erkrankungen sowie bei allen

Tabelle 12

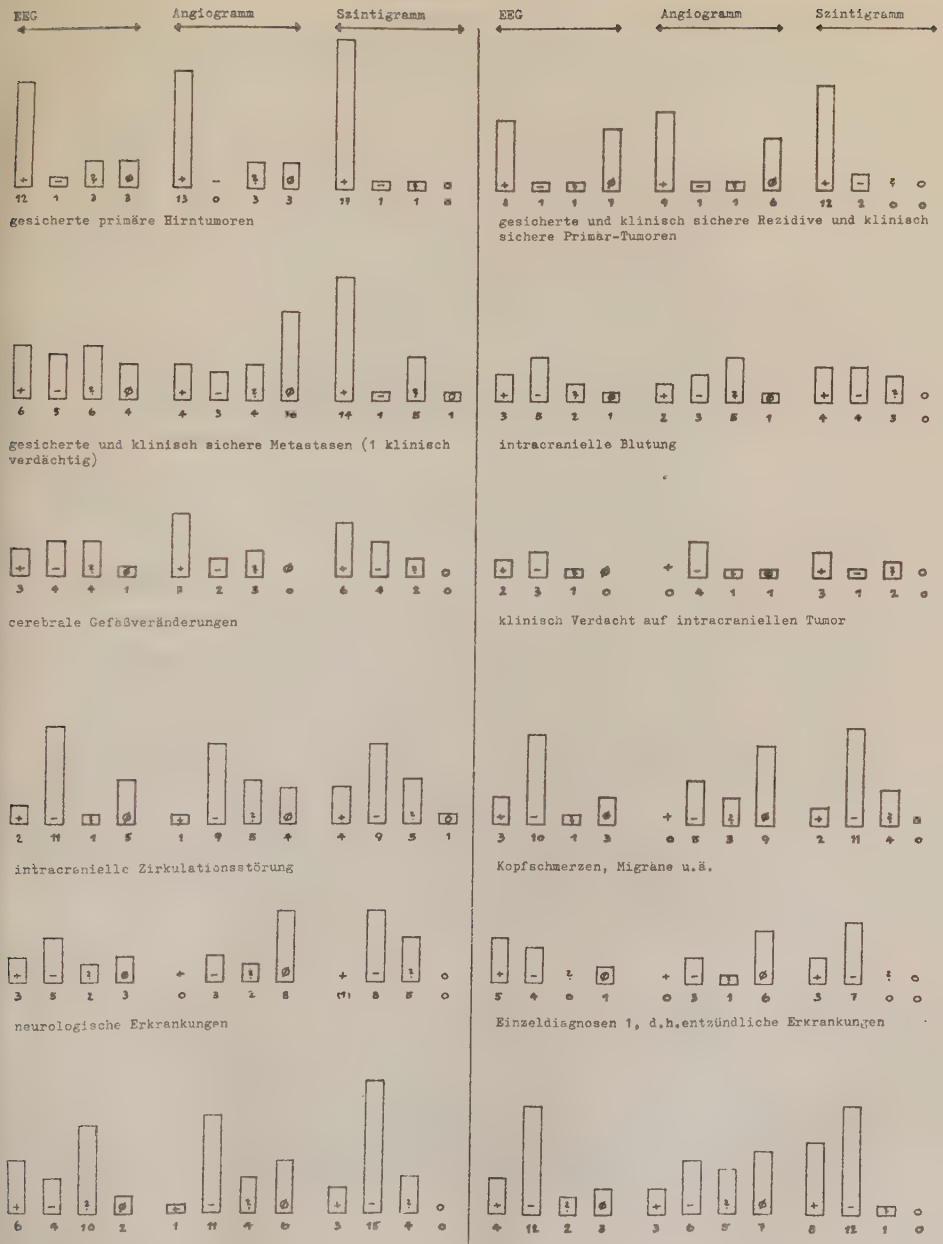

Ø = Untersuchung nicht durchgeführt
O = Szintigramm nicht beurteilbar

Prozessen, die zu einer Steigerung des intracraniellen Druckes führen.

Von unseren Patienten mit akut-entzündlichen intracraniellen Erkrankungen hatten 7 einen positiven Liquor-Befund (Nr. 109, 171, 40, 114, 124, 208 und 75); dasselbe galt für einen Patienten (130) mit einer schweren Polyneuritis.

Negativ war bei uns der Liquor nur in drei Fällen: bei Nr. 13 bestand hochgradiger Verdacht auf Masernenzephalitis; bei Nr. 83 und 39 lautete die Diagnose: Menière'scher Symptomenkomplex.

Während e n t z ü n d l i c h e intracerebrale Erkrankungen zunächst (abgesehen vom allgemeinen Krankheitsbild) Liquor-Veränderungen verursachen und cerebrale Gefäßverschlüsse sich primär im Angiogramm manifestieren, führen beide bei schweren cerebralen Funktionsstörungen auch zu Veränderungen im Elektroenzephalogramm.

Nr. 13 zeigte z.B. ein schwer allgemein verändertes EEG, auch bei Nr. 124 war es positiv;
bei Nr. 40 war es zunächst verdächtig und bei Nr. 114 noch negativ,
bei Nr. 75 mittelschwer allgemein verändert und bei Nr. 208 schwer allgemein verändert mit Herd links temporal bis frontal (Lokalisation wie im Scan); dagegen war
bei Nr. 171 nur der Liquor positiv, EEG und Szintigramm negativ, was mit der Diagnose "entzündliche Vestibularis-Affektion" übereinstimmen dürfte.

Zwei Patienten mit Intoxikationen zeigten ein mittelschwer allgemein verändertes EEG: Nr. 157 und 170. (Im Fall 170 war außerdem im EEG ein Herd vorhanden, wahrscheinlich durch eine vorübergehende Zirkulations-Störung bedingt; denn Carotis-Angiogramm, Echo und Scan waren negativ).

Zur Bewertung des EEG muß gesagt werden, daß wir bei nur leicht allgemein verändertem oder unregelmäßigem EEG ohne Herd, sowie bei spontan flachem oder frequenzlabilem EEG von einem verdächtigen Befund sprechen. Zeigt es dagegen einen ausgeprägten Herd oder leichte bis mittelgradige Allgemein-Veränderungen, so rechnen wir es zu den positiven Untersuchungs-

Ergebnissen. Ein fragliches EEG bedeutet also nicht einfach "unentschieden" wie beim Szintigramm, sondern u.U. schon einen leicht positiven Befund.

Im Gegensatz zu den primär organisch bedingten und den infektiösen intracraniellen Erkrankungen lassen die nur f u n k t i o n e l l e n Hirnstörungen, wie sie bei der Diagnose "cerebrales Anfallsleiden" vorliegen können, in der Regel nur im EEG einen positiven Befund erwarten. Erst wenn es zusätzlich zu morphologischen Veränderungen gekommen ist, werden auch andere Untersuchungen positiv.

4.5 Der Sicherheitsgrad der Methode

Die nun folgende Auswertung, aus der sich der Sicherheitsgrad der Methode ergeben soll, erfaßt insgesamt 188 Fälle. Histologisch gesichert ist das Vorliegen eines intracraniellen raumfordernden Prozesses nur in 32 Fällen. Nur bei 6 Patienten wurde durch Operation oder Autopsie (den einzig sicheren Nachweis) ein solcher Prozeß eindeutig ausgeschlossen. Wollte man nur die sicher positiven und die sicher negativen Fälle in die Untersuchung einbeziehen, so könnte wegen ihrer geringen Zahl keine wirklich zuverlässige statistische Aussage gewonnen werden (vgl. die Abweichung zwischen dem Ergebnis der Tabelle 16 und denen der Tabellen 14 und 15).

Es ist daher unumgänglich, auch die weniger sicheren Diagnosen mit zu erfassen. Dies geschieht in der Weise, daß für jeden Patienten auf Grund von Anamnese und Klinik, sowie sämtlichen Untersuchungsergebnissen, die Wahrscheinlichkeit für das Vorliegen eines intracraniellen raumfordernden Prozesses geschätzt

und beziffert wird. Die so ermittelten Wahrscheinlichkeiten werden dann den drei möglichen Gruppen von Szintigrammen gegenübergestellt: den positiven, den negativen und den fraglichen. Bei hohem Sicherheitsgrad der Methode müßten die Patienten mit

positivem Sz in der Regel hohe,
die mit negativem Sz niedrige,
und die mit unentschiedenem Sz mittlere

Wahrscheinlichkeiten aufweisen.

So wird nun für jede der drei Gruppen (Fälle mit positivem, mit negativem, mit fraglichem Sz) die durchschnittliche Wahrscheinlichkeit berechnet, mit der i n d i e s e n F ä l l e n ein intracranieller raumfordernder Prozeß vorliegt. Der Sicherheitsgrad der Methode läßt sich unmittelbar aus dem für die positiven Szintigramme errechneten Wert ablesen. Die Wahrscheinlichkeit für das Vorliegen eines intracraniellen raumfordernden Prozesses bei negativem Szintigramm müßte (was die Untersuchung im übrigen ergibt) dem umgekehrten Wert entsprechen: 100 minus Wahrscheinlichkeit bei positivem Sz. Eine mittlere Wahrscheinlichkeit bei unentschiedenem Szintigramm vermöchte die Sicherheit der Methode zusätzlich zu bestätigen.

4.5.1 Der Sicherheitsgrad der Methode bei f r a g l i c h e Szintigramm (Tabelle 13)

Im Einzelfall läßt sich natürlich darüber streiten, mit welcher Wahrscheinlichkeit man einen intracraniellen raumfordernden Prozeß annehmen kann. Bei Berücksichtigung aller Fälle dürften sich Ungenauigkeiten in der Bewertung jedoch ausgleichen, auch schon bei der verhältnismäßig geringen Zahl der Patienten mit fraglichem Szintigramm (32). Hier schien es jedoch erforderlich, die Ungenauigkeit bei der subjektiven Einschätzung des Einzelfalls

so weit wie möglich abzuschwächen. Deshalb wurden die Wahrscheinlichkeiten dreimal geschätzt, und zwar jedesmal wieder neu, nur auf Grund derselben Ausgangsdaten: Anamnese, Klinik und Untersuchungsergebnisse.

Beim 1. Versuch fehlten drei Prozentsätze, so daß wir die Summe der Wahrscheinlichkeiten anstatt durch 32 nur durch die Zahl von 29 Patienten dividieren durften. Als Ergebnis erhielten wir eine mittlere Wahrscheinlichkeit von 56 %; nach Ergänzung der drei fehlenden Fälle aus den beiden weiteren Versuchen - deren Werte im allgemeinen leicht unter den ersten liegen - nur 51,6 %.

Beim 2. Versuch ergab sich eine Wahrscheinlichkeit von 43 %, nach Ergänzung der acht Fehlenden aus den Werten des ersten und dritten Versuches eine von 45,3 %.

Beim 3. Versuch erhielten wir eine Wahrscheinlichkeit von 42,5 %.

Um zu einem Schluß-Ergebnis zu kommen, wurden die beiden Mittelwerte aus diesen drei Einzel-Ergebnissen ermittelt und aus diesen der endgültige Mittelwert gebildet:

a) Mittelwert aus den nicht ergänzten Versuchen:

(56 % + 43 % + 42,5 %) : 3 = 47,1 %

b) Mittelwert aus den ergänzten Summen-Prozenten:

(51,6 % + 45,3 % + 42,5 %) : 3 = 46,4 %.

4.5.2 Der Sicherheitsgrad der Methode bei negativen Szintigrammen (Tabelle 14)

Die Sicherheit der Methode bei negativen Szintigrammen wurde gleichfalls mit dem beschriebenen Verfahren bestimmt. Wegen der wesentlich größeren Zahl von Patienten konnte hier jedoch auf eine mehrmalige Schätzung der Wahrscheinlichkeit verzichtet werden.

Für die Wahrscheinlichkeit, daß bei negativem Szintigramm dennoch ein intracranieller raumfordernder Prozeß vorliegt, ergibt sich ein Durchschnittswert von (1002 : 75 =) 13,36 %. Der Sicherheitsgrad der Methode liegt demnach bei 100 - 13,36 = 86,64 %.

4.5.3 Sicherheitsgrad der Methode bei positiven Szintigrammen (Tabelle 15)

Mit welcher Wahrscheinlichkeit kann man aber nun annehmen, daß bei einem positivem Szintigramm tatsächlich ein intracranieller raumfordernder Prozess vorliegt?

Um einen mittleren Wert zu erhalten, müssen alle 79 Fälle mit positivem Szintigramm berücksichtigt werden, d.h.

a) die Patienten mit klinischen Diagnosen: nach unserer früheren Einteilung sind das
   30 Patienten mit klinisch sicherer Diagnose,
   19 Patienten mit klinisch weniger sicherer Diagnose,
b) 28 Patienten mit histologisch positiven Befunden,
c) 2 Patienten mit histologisch negativen Befunden.
   79 Patienten insgesamt.

Die Summe der Wahrscheinlichkeitsgrade aller einzelnen Fälle von a) und b) (die einzelnen Prozentsätze sind aus Tabelle 15 zu entnehmen), dividiert durch die zugehörige Patientenzahl, ergibt die Durchschnitts-Sicherheit, mit der bei einem positivem Szintigramm ein intracranieller raumfordernder Prozeß erwartet werden muß:

a) 4 135 ist die Summe der Wahrscheinlichkeits-Grade von 30+19 = 49 Pat.
b) 2 800 " " " " " von 28 "

6 935 ist die Summe d. Wahrsch.-Grade von 77 Pat.
6 935 % bei 77 Pat. mit positivem Sz ergibt
6 935 : 77 = 90,06 % im Mittel.

c) Dabei sind aber die zwei Patienten mit positivem Szintigramm und negativem histologischem Befund noch nicht berücksichtigt. Bei beiden ist auf Grund der Vorgeschichte und der Untersuchungen (außer dem Sz noch zwei weitere positive Befunde) ein intracranieller raumfordernder Prozeß zu erwarten gewesen. Da aber bei beiden histologisch nichts gefunden werden konnte, müssen sie, wenn es um die Sicherheit des Szintigrammes geht, mit 0 % berücksichtigt werden - und damit beide als Fehl-Diagnosen zählen.

Aus a) + b) + c) ergibt sich danach:

(6 935 % + 0 %) ß (77 + 2 Pat.) = 87,78 %.
========

<u>Die Sicherheit eines positiven Szintigrammes beträgt</u>

87,78 %
=======

d.h.: es ist anzunehmen, daß von 100 Patienten mit positivem Szintigramm etwa 87 bis 88 tatsächlich einen intracraniellen Prozeß haben, während man bei den restlichen 12 bis 13 histologisch nichts finden würde (womit noch nicht gesagt ist, daß tatsächlich nichts vorlag).

4.5.4 <u>Vereinfachte Zusammenfassung</u>

Als Ergebnis der Auswertungen läßt sich nunmehr folgendes festhalten:
sowohl bei den positiven wie bei den negativen - also bei allen eindeutigen - Szintigrammen ist mit einer Fehlerquote von etwa 13 % zu rechnen. Umgekehrt liegt die Sicherheit der Methode bei rund 87 %.

Vereinfachend - und in absoluten Zahlen - kann man diese in einen Prozentsatz verdichtete Aussage auch folgendermaßen darstellen (siehe dazu Tabelle 17):

Wenn man als r i c h t i g n e g a t i v die Fälle ansieht, bei denen mit einer Wahrscheinlichkeit von 0 bis 24 % mit einem intracraniellen Prozeß gerechnet werden muß,
als r i c h t i g p o s i t i v diejenigen mit einer Wahrscheinlichkeit von 76 % bis 100 %
und als fraglich in beiden Fällen die mit einer Wahrscheinlichkeit von 25 bis 75 %,

so sind 58 Szintigramme von insgesamt 75 richtig negativ und 62 Szintigramme (28 autoptisch gesicherte und 34 mit der oben angegebenen Wahrscheinlichkeit zwischen 76 und 100 %) von insgesamt 79 richtig positiv.
Fraglich negativ sind danach 16 (11+5) und fraglich positiv 13 Szintigramme.

Abgesehen davon, daß als f a l s c h n e g a t i v oder p o s i t i v im strengen Sinn nur die histologisch gesicherten Fälle angesehen werden können, muß man analog der Darstellung oben, alle diejenigen Wahrscheinlichkeitsgrade mit einbeziehen, die bei negativem Szintigramm von 76 % und darüber einen intracraniellen Prozeß annehmen lassen und bei positivem Szintigramm einen solchen mit 24 % und darunter nahe legen. Damit ist 1 Szintigramm falsch negativ und 4 Szintigramme (2 histologisch gesicherte und 2 mit einer Wahrscheinlichkeit von nur 5 %) sind falsch positiv.

Negative Sz:		Positive Sz:	
richtig	- 58	richtig	+ 62
fraglich	- 16	fraglich	+ 13
falsch	- 1	falsch	+ 4
	+)75		+)79

Tabelle 13

Sicherheitsgrad der Methode bei fraglichem Szintigramm

Wahrscheinlichkeit (in %) mit der ein intracranieller raumfordernder Prozess bei den Patienten (32) mit fraglichem Szintigramm angenommen werden kann.

Wahrscheinlichkeit in Prozent, zu verschiedenen Zeiten geschätzt.

Lfd.-Nr.	1. Versuch	2. Versuch einige Tage nach 1.	3. Versuch 14 Tage nach 2.
3= 55	70	30	25
17	40	50	50
20	70	50	60
23	27	7	7
25=101	12	12	10
26	77	- 70	70
35	7	3	5
47	5	3	1
49	50	30	50
66	75	- 75	75
69	70	12	10
71	- 5	- 5	5
80	75	75	7
81	- 1 MS	15	5
86= 91	80	85	90
98	80	- 80	80
110	15	- 15	20
132	50 MS	- 50	50
133	85	85	90
146	50	20	10
151	100	100	100
156	100	100	100
178	75	- 75	80
181	50	- 50	50
186	50	65	40
187	22	10	10
192	15	15	5
196	75	80	80
199	- 1 MS	15	1
202	100	100	100
210	70	50	50
200	50	20	25
32 P.	1.645+7 = 1.652 1.645:29 = 56 % 1.652:32 = 51,6 %	1.032 + 420 = 1.452 1.032:24 = 43 % 1.452:32 = 45,3 %	1.361:32 = 42,53%

Anm.: Hinter Gedankenstrich stehen die erst nachtrgl ergänzten Zahlen

Tabelle 14

Sicherheitsgrad der Methode bei negativem Szintigramm (75 Patienten

Wahrscheinlichkeit (in %), mit der trotz negativen Szintigramms auf Grund der Klinik oder anderer Befunde ein intracranieller raumfordernder Prozeß angenommen werden kann.

Lfd. Nr.	%	Lfd. Nr.	%	Lfd. Nr.	%
12	3	136	1	105	25
13	2	137	75	109	5
15	1	140=257	3	111	3
16	50	141	0	112	0
19	75	143	10	113	1
21	35	144	5	114	1
24	2	147	100	115	1
29	0	148	3	118	75
34	0	149	3	119	5
40	0	150=180	3	122	3
42	5	152	1	124	1
46	40	153	5	125	75
51	25	154	1	128	0
52	2	155	1	130	0
58	1	157	0	135	1
60	1	159	7		
63	1	169	25		
64	5	170	0		
70	10	171	40		
74	3	173	3		
76	5	179	1		
83	0	183	30		
85	1	184	10		
88	5	185	75		
90	1	188	15		
96	40	190	0		
97	0	191	10		
100	1	203	9		
102	1	205	0		
103	65	207	50		
Summe	30 P. 320 %	30	486 %	15	196 %

30	320	%
30	486	
15	196	
75	1002	

1.002 % : 75 Pat. = 13,36 %

Tabelle 15

Sicherheitsgrad der Methode bei positivem Szintigramm

Wahrscheinlichkeit (in %), mit der bei den 49 Patienten ohne histologisch gesicherten Befund mit positivem Szintigramm ein intracranieller raumfordernder Prozeß vorliegt.

	Lfd. Nr.	%	Lfd. Nr.	%	Lfd. Nr.	%
	1	100	53	100	174	50
	2	95	54	5	177	70
	5	100	56	100	182	100
	6	5	57	75	195	80
	8	100	59	100	197	70
	11	100	65	80	204	100
	18	95	67	80	206	75
	104	100	78	75	208	100
	27	90	73=94	100	209	100
	28=62	100	82	100		
	31	50	99	100		
	32	100	106=127	70		
	33	100	117	70		
	37	50	123	50		
	38	100	126	60		
	39	80	138	100		
	41	100	142	100		
	43	100	145	100		
	45	100	160	100		
	48=175	100	166	60		
Summe	20	1765	20	1625	9	745

1765 %	20
1625	20
745	9

4135 % : 49 Pat. = 84,39 %

Tabelle 16

Zusammenstellung aller histologisch gesicherten Befunde

Berechnung der Sicherheit der Methode aus den histologisch gesicherten Befunden allein

1. + Histologie

a.	+ Sz	:	28 Patienten
b.	- Sz	:	1 Patient
c.	? Sz	:	3 Patienten
			32 Patienten

2. - Histologie

a.	+ Sz	:	2 Patienten
b.	- Sz	:	4 Patienten
c.	? Sz	:	0 Patienten
			6 Patienten

Formel für Berechnung der Sicherheit der Methode (SM) in %

$$SM = \frac{\text{Zahl der richtigen Sz} \cdot 100}{\text{Zahl der richtigen Sz} + \text{Zahl der falschen Sz}}$$

$$SM \text{ aus den } + Sz = \frac{28 \cdot 100}{30} = 93{,}3\ \%$$

$$SM \text{ aus den } - Sz = \frac{4 \cdot 100}{5} = 80\ \%$$

Bei einer ausreichend großen Zahl von Fällen müßten beide Werte gleich sein. Die starke Abweichung ist durch die niedrige Zahl der Fälle bedingt. Vgl. dazu 4.5 am Anfang.

Tabelle 17

Anm.: Von den 34 richtig positiven Szintigrammen gehören 30 zu den Fällen mit klin. sicherer Diagn. und die 4 mit * zu den Fällen mit kl. weniger s. Diagn., zu denen dann noch alle 15 ?+Sz gehören

	Tumor				Blutung oder Gefäßprozeß						Einzeldiagnosen	
	gesich. primäre Hirntumoren	Rez. eines klin. od. op. sich. Hirn-Tu.	klinisch Verd. auf Hirntumor	metastas. Ca., wahrscheinl. m. Hirnmet.	cerebr. Zirkulationsstörg.	cerebrale Blutung	Gefäßveränderung	Kopfschmerz, Migräne u.a.	cerebr. Anfallsleiden	neurolog. Erkrankung	entzündl. Erkr. des Gehirns	Einzeld. im enger. Sinn
Richtig + autoptisch gesicherte Diagnosen	4,9 22=(104) 36,44 77,84 87,89=92 129,138 161,164 165,176 172-194 193	68=95		14 167			61 93 168 201				75=79	72 Abszeß 131 162 Arachnoidalfibrose
28	17	1	0	2	0	0	4	0	0	0	1	3
Richtig + Wahrsch. 100-76 % für einen i.d.r. Prozeß		5,8,11 28=62 32,33 38,43 48=175 56,73=94 82,99 104		2 95% 18 26 46 53 100% 138 142 145 160 209	27* 90% 65* 80%	1 100% 67 80% 204 100%	59 100% 182 100%		195* 80%		39* 80% Meningiom 208 100%	
34	0	14	0	10	2	3	2	0	1	0	2	0
Fraglich + Wahrsch. 75-25 %			57 75% 78 75% 177 70%	206 75%	117 70% 123 50%			31 50% 197 70%	37 50% 174 50%			106 =127 70% 126 60% 166 60%
13	0	0	3	1	2	0	0	2	2	0	0	4
Falsch + histolog. neg. 2 Pat. + 2 klin. negative				108		6 5%						50 54 5%
Richtig - Wahrsch. 0 -24 %					76 5% 85 1% 119 5% 170 0% 143 10%	97 0% Sekt. 128 0% 155 1%	34 0% 52 2% 141 0% 190 0% Op.	58 1% 64 5% 88 5% 100 1% 111 3% 140 3% 144 5% 173 3% 194 10%	42 5% 70 10% 90 1% 102 1% 112 0% 113 1% 115 1% 152 1% 154 1% 179 1% 188 15% 203 9% 205 0% Sekt.	12 3% 63 1% 130 0% 136 1% 150 3% 157 0% Sekt. 159 7% 191 10%	13 2% 40 0% Op. 83 0% 109 5% 114 1% 124 1%	24 2% 15 1% 29 0% 60 1% 74 3% 122 3% 135 1% 148 3% 149 3% 153 5%
58	0	0	0	0	5	3	4	9	13	8	6	10
Fraglich - Wahrsch. 75-7 %		105 25% 125 75%	185 75%	137 75%	21 35% 51 25% 96 40% 103 65%	46 40%		169 25% 207 50%	16 50% 118 75%		171 40%	19 75% 183 30%
11 + 5	0	2	1	1	4	1	0	2	2	0	1	2
Falsch - 1	147 100% Op											
Fragliche Szintigr. insgesamt	151 100%		98 80% 181 50%	20 ~50% 26 ~[illegible] 66 75% 196 80% 210 ~40%	23 ~10% 35 7% 80 75% 110 15% 192 1[illegible]%	86=91 85% 133 85% 178 70%	156 100% 202 100%	47 0% 49 ~43% 146 ~25% 186 ~60%	17 ~46% 83 12% 71 5% 187 ~14%	3=55 41% 81 10% 69 ~30% 132 50% 199 5%		200 30%
32	1	0	2	5	5	3	2	4	4	5	0	1

5. Diskussion

Vergleich der eigenen Untersuchungs-Ergebnisse mit denen der Literatur.

Obwohl die Szintigraphie bereits einen unbestrittenen Platz in der neuro-radiologischen Diagnostik einnimmt, wird ihre diagnostische Genauigkeit noch unterschiedlich beurteilt. Nach einer Aufstellung von WILCKE aus der Arbeit "Die Szintigraphie bei Hirn-Tumoren" schwanken die Angaben bei den verschiedenen Methoden [16] zwischen 70 und 90 Prozent:

Markierungssubstanz	diagnostische Genauigkeit im Tumor-Nachweis in %	diagnostische Genauigkeit im Tumor-Ausschluß in %
J-131 Serum-Albumin	76	95
J-131 Polyvinylpyrrolidon	78	84
K-42 Verbindungen	61 [17]	
Bi-206 Verbindungen	87	
Hg 203 u. 197 Verbindungen	66 bis 90 [18]	
Tc-99m Pertechnetat (nur kleine Pat.Zahl)	89	
Positronen-Strahler		
Cu-64	70	
As-74	80	

16) Aufzählung der verschiedenen Methoden zur Durchführung der Szintigraphie-Näheres bei WILCKE " Die Szintigraphie bei Hirn-Tumoren" :
1. Normalmethode (mühsame u. zeitraubende manuelle Messung der Radioaktivität über vielen symmetrischen Punkten des Kopfes)
2. Radialmethode
3. Orthogonalmethode
4. Positronen-Szintigraphie
5. Gamma-Kamera, entwickelt von ANGER

17) Bei K-Verbindungen erschwert die hohe Aktivität im Muskel den Tumor-Nachweis im temporalen und cerebellaren Bereich.

18) Nach AVIOLI u.a. werden die Schwankungen bei Hg-20 Neohydrin zwischen 56 und 93 % angegeben.

Verantwortlich für diese Differenzen dürften sein:

1. Schwankungen in der Empfindlichkeit der verwendeten Apparate
2. Verwendung verschiedener Markierungssubstanzen
3. Unterschiedliche Mitberücksichtigung klinischer Daten und Untersuchungsergebnisse bei der Auswertung der Scans
4. Beschränkung des Untersuchers bei der Auswertung auf nur bestimmte intracranielle Läsionen.

WILCKE selbst kam bei der Gesamtauswertung von 1 400 Fällen, die zum Tumor-Nachweis oder Ausschluß nach der Methode der Positronen Szintigraphie untersucht wurden, beim Nachweis supratentorieller Tumoren zu einer diagnostischen Genauigkeit von 77 %. Kleinhirn-Tumoren konnten dagegen nur in etwa 60 % der Fälle nachgewiesen werden (siehe "Hirntumor-Diagnostik mit Isotopen"). Bei der Beurteilung der Scans sollen keine klinischen Daten berücksichtigt worden sein.

Durch die Kombination von Positronen-Szintigramm und EEG konnten im Krankengut von WILCKE 89 % der Tumoren erfaßt werden. Verschiedene Autoren sind der Ansicht, daß bei normalen Ergebnissen von EEG, Positronen- oder Gamma-Szintigramm und Röntgen-Leeraufnahme des Schädels in der Regel auf eine Kontrastdarstellung verzichtet werden kann.

QUINN u.a. erhielten von 625 mit Technetium 99m untersuchten Patienten 96 positive Szintigramme. Von diesen entfielen 54 auf intracranielle Tumoren (36 primäre und 18 Metastasen) und 41 auf Patienten mit sicherer oder wahrscheinlicher nicht-neoplastischer intracerebraler Erkrankung.[19)]

---

19) Bei 1 Patienten war nur das Scan positiv, während neurologischer Befund, EEG und Angiogramm negativ waren. Auch das Kontroll-Scan nach 3 Monaten war positiv.

In 11 Fällen bestand trotz negativem Szintigramm ein Hirntumor: es handelte sich um ein Opticus-Gliom, 3 Metastasen und 7 Tumoren der hinteren Schädelgrube (darunter auch 2 Akustikus-Neurinome - 2 weitere wurden richtig im Scan lokalisiert).

Von insgesamt 65 sicheren Hirntumoren wurden also durch QUINN u.a. 54 oder 83 % richtig mit Hilfe der Szintigraphie lokalisiert. Diese 83 % richtig positiven Scans stellt QUINN 79 % bei insgesamt 720 Fällen gegenüber, die von 10 verschiedenen medizinischen Zentren gesammelt wurden.

OVERTON u.a. untersuchten 658 Patienten, von denen 100 einen Hirntumor hatten. In 77 % war das Szintigramm richtig positiv, in 7 % fraglich und in 16 % negativ. Bei den negativen Scans handelte es sich vor allem um tief gelegene Prozesse und um solche im Bereich der Mittellinie; u.a. um:
4 Hypophysen-Adenome (in dieser Patienten-Serie bei allen Hypophysen-Tumoren negative Scans),
3 Craniopharyngiome (3 führten zu einem positiven Sz),
1 Pons-Gliom, 1 Ventrikel-Tumor, 2 Kleinhirn-Metastasen, 2 tief frontal gelegene Gliome. (Näheres ist den Tabellen auf S. 748 des JAMA vom 31. Mai 1965, Bd. 192, Nr. 9 zu entnehmen).

MEALEY und Mitarbeiter machten bei 63 Patienten mit Verdacht auf eine intracranielle Läsion sowohl ein Hg 203 Neohydrin als auch ein J-131 Serum Albumin Scan. Der Vergleich der Szintigramme ergab keine wesentlichen Unterschiede in Bezug auf diagnostische Genauigkeit und Qualität.[20] Von insgesamt 23 Tumoren, die bis auf

---

20) Für die Diagnose von Haematomen erschien ihnen jedoch das 24 Stunden Risha Scan am geeignetsten. Mit ihm wurden alle 7 Haematome deutlich, mit Hg 203 Neohydrin und Risha nach 48 Stunden dagegen nur 5. - Die beiden Abszesse ließen sich mit beiden Risha Scans und dem Hg Scan nachweisen.

2 Metastasen und 1 Tumor des dritten Ventrikels histologisch gesichert wurden, konnten 18 mit Hilfe beider Markierungs-Substanzen lokalisiert werden, das sind 78 %.
Bei den 5 Neoplasmen, die von keinem der beiden Isotope angezeigt wurden, handelte es sich um: 3 solide Astrocytome Grad 1, dann 1 Tumor des dritten Ventrikels (Diagnose durchs Pneu) und 1 großes, verkalktes Plexuspapillom.

AVIOLI und Mitarbeiter benützten bei ihren Untersuchungen Hg 203 Neohydrin, doch nur etwa die halbe sonst übliche Dosis, d.h. 3 bis 4 myC. Bei insgesamt 150 untersuchten Patienten erhielten sie 52 positive und 98 negative Szintigramme. Hinter den 52 positiven steckte in 39 Fällen ein Neoplasma.
In 12 Fällen bestand ein solches trotz negativem Scan: dabei handelte es sich um 1 Tumor der hinteren Schädelgrube, bei dem keine posterior/anteriore Projektion gemacht worden war,
um 1 temporo-parietales Astrocytom (drei Monate später war das Szintigramm positiv) und
um 10 Tumoren der Mittellinie in der Gegend des dritten Ventrikels. (Näheres ist den Tabellen auf S. 256 und S. 257 im Journal of Nuclear Medicine, Bd. 6, zu entnehmen).

Mit einer Ausnahme wurden also alle Hemisphären Tumoren lokalisiert und alle diejenigen der hinteren Schädelgrube, bei denen eine PA Projektion gemacht wurde (= 4 Patienten). Die 10 Tumoren der Mittellinie wurden alle durch eine Luftfüllung diagnostiziert, 5 von ihnen durch eine Arteriographie, jedoch keiner durch die Szintigraphie. - Wir konnten dagegen 3 Tumoren der Mittellinie mit Hilfe der

Szintigraphie lokalisieren, nicht gelang uns das bei einem Pinealom (Nr. 147 mit negativem Sz) und bei einem klinisch wahrscheinlichen Hypophysen Adenom (Nr. 185 mit ebenfalls negativem Sz).

Von insgesamt 51 intracraniellen Neoplasmen konnten 39 [21] von AVIOLI und Mitarbeitern richtig mit Hilfe der Hirnszintigraphie lokalisiert werden, das sind 76,5 %.

Da wir bei unseren Untersuchungen wenige histologisch gesicherte und klinisch sichere Tumoren haben, können wir nur schwer eine Vergleichszahl bieten. Dennoch soll der Versuch gemacht werden, die Sicherheit der Szintigraphie lediglich in Bezug auf die Diagnose intracranielle Tumoren zu ermitteln.

Von 22 histologisch gesicherten Hirntumoren wurden 20 durchs Szintigramm richtig lokalisiert, es handelte sich um 17 primäre Hirntumoren, 1 Rezidiv und 2 Metastasen. In den zwei Fällen, in denen das Scan nicht die positive Diagnose zeigt, handelte es sich um einen mittelständigen Tumor mit negativem Scan (Nr. 147) und um einen der hinteren Schädelgrube mit fraglichem Szintigramm (Nr. 151). (Vergleiche hierzu Tabelle 17)

Rechnen wir zu den histologisch gesicherten die klinisch sicheren Hirntumoren hinzu (das sind die mit 76 % und mehr Wahrscheinlichkeit für das Bestehen eines intracraniellen raumfordernden Prozesses), so

---

21) Bei 37 von 39 Tumoren ist die Histologie bekannt:
in 22 Fällen durch die Biopsie des Hirn-Tumors
in 5 " " " " " Primär-Tumors
in 2 " PM (= postmortal)
in 1 Fall durch die Kontrast-Untersuchung (Pons-Gliom)
in 7 Fällen durch die klinische Diagnose eines Bronchialkarzinoms.

kommen wir auf 22 + 25[22] = 47. Von diesen wurden 44 bzw. 93,6 % richtig im Szintigramm lokalisiert.[23]

Nehmen wir noch diejenigen hinzu, bei denen die klinische Diagnose weniger sicher ist (die Wahrscheinlichkeit für einen raumfordernden Prozeß liegt unter 76 %), so kommen zu den 47 noch weitere 12.[24] Von letzteren zeigten 4 ein positives Scan (Nr. 57, 78, 177 und 206), 2 ein negatives (Nr. 185, mit Verdacht auf einen Hypophysen-Tumor, und Nr. 137 mit Verdacht auf eine Kleinhirn-Metastase - nur A/P und seitliche Projektion bei dem Schwerkranken), und 6 ein fragliches (Nr. 181, mit Verdacht auf einen Kleinhirn-Brücken-Winkel-Tumor, dann Nr. 20, 26, 66, 196 und 210 mit dem Verdacht auf eine Hirnmetastase). Von zusammen 59 sicheren und fraglichen Tumor-Patienten hatten damit 48 oder 81,3 % ein richtig positives Szintigramm.

---

22) Klinisch sichere Hirntumoren sind in Tabelle 17 unterstrichen.

---

23) Diese 93,6 % ließen sich annähernd mit den 89 % bei WILCKE vergleichen - nur, daß wir im Gegensatz zu WILCKE sämtliche Untersuchungsergebnisse bei der Beurteilung der nur klinisch sicheren Fälle mitberücksichtigt haben.

---

24) Klinisch weniger sichere Hirntumoren stehen in Tabelle 17 in einem Kästchen.

Tabelle 18

Diagnosen-Gruppen von Tabelle 17 mit Hirn-Tumor bzw. Verdacht darauf

Diagnose Gruppe	Zahl d. Fälle	Ergebnisse im Sz	
Ges. prim. Hirntumoren	19	17 +	siehe Tabelle 6
		1 ?	Nr. 151 Die Op. eines Astrocytoms bestätigte d. verd. Bef. des Sz u. d. + Bef der Klinik und Angiographie
		1 -	Nr. 147 Op.: Pinealom mit Aquädukt-Kompression
Rezidiv eines op.oder klin. sicheren Prim. Tumors	17	15 +	8 klin. sichere Prim.Tus + 6 klin. sich. Rezidive + 1 hist. ges. Rezidiv können beide als richtig negat. angenommen werden ;
		2 -	Nr. 105 postop. Kontrolle Nr. 125 postop. Kontrolle nach Ewing Sa, einige Monate später wurde Rezidiv festgestellt, folgl. Annahme eines i.c.P. mit 75 % Wahrscheinlichkeit
Klinisch Verd. auf Hirntumor	6	3 +	alle unter den klin. weniger sicheren Diagn. (Kap. 4.3.2.3.1) Nr. 78 Tu oder Ödem (75%) 57 Jackson Epilepsie bei Tu (75%) 177 seit Kindheit M. Recklinghausen, jetzt Akustikus - oder Trigem.Neurinom (70%)
		2 ?	Nr. 98 (80 % f.i.c.P.) Nr. 181 (50 % f.i.c.P.)
		1 -	Nr. 185 (75 % f.i.c.Pr.) Verd. auf Hypophysen-Tu nach Rö u. sonst. Befunden
Metastas. Ca. mit fragl. Hirn-Metast.	20	14 +	Nr. 14 histologisch gesichert 167 " ges. Neurofibromatose mit Hirnbeteiligung 108 neg. Histologie 10 klinisch sichere Metastasen
		5 ?	Nr. 206 ges. epitheloidzellige LK-Veränderung u. fragl.cerebr. Beteiligung Aufgrund der Anamnese bei allen Verdacht auf Hirn-Metastase: (75%) Nr. 20 (60%), 26 (70%), 66 (75%), 196 (75%), u. 210 (56%)
		1 -	Nr. 137 Frage nach Kleinhirn-Metastase (75%)

Zusammen = 62 Patienten, von denen bei einem trotz + Sz histol. kein Tu gefunden wurde, bei zwei wurde das Sz als richtig bzw. noch richtig angesehen, die restlichen 59 sind unsere Tu-Patienten.

Tabelle 19

Alter	Fälle mit positiver Histologie und + Szintigramm (28 Fälle)	Fälle mit positiver Histologie und - Szintigramm (1 Fall) ? Szintigramm (3 Fälle)	Zusammenfassung der Fälle mit + Szintigramm und + Histologie	Zusammenfassung der klinisch sicheren Fälle mit + Szintigramm	Klinisch sichere Fälle mit intracraniellem raumfordernden Prozeß und + Szintigramm (30 Fälle)
unter 10 10 - 20 20 - 30	1 Astrozytom,87 2 Gliome, 36,89 1 Rezidiv eines malignen Ependymoms, 68 1 Meningiom, 176 1 Adamantinom, 131 (Einzeldiagn.)	1 Pinealom,147, und - Sz	1 Primär-Tumor 3 Primär-Tumoren 1 Rezidiv 1 gutartiger Kiefer-Tumor	3 Rezidive 1 Einzeldiagn.	3 Rezidive: 1 Glioblastom,33 1 Astrozytom,56 1 Gliom (2.Rez.),48 1 fortgeleitete Thrombophlebitis des Stirnlappens (Einzeldiagn.), 208
30 - 40	1 Astrozytom Grad 3, 161 1 Kleinhirn Br.W.Meningiom, 158 1 Gefäßveränderung, 168		2 Primär-Tumoren 1 Gefäßveränderung	1 Metastase	1 cerebrale Metastasierung und Pleurakarzinomatose bei op.Mamma-Ca, 138
40 - 50	1 suprasselläres Meningiom, 165 1 Plasmocytom,4 2 Gefäßveränderungen, 93,201 1 Abszeß nach Splitterverletzung, 72 (unter "Einzeldiagnosen")		1 Primär-Tumor 1 Plasmocytom 2 Gefäßveränderg. 1 Abszeß (Einzeldiagn.)	1 Rezidiv 1 Metastase 1 Gefäßverschluß 1 Infarzierung	1 Rez.eines Oligodendroglioms, 11 1 Hirnmetastase bei Melanom oder prim.Hirn-Tumor, 41 1 Gefäßverschluß, 59 1 Infarzierung, 67
50 - 60	2 Hypophysenadenome, 9,44 1 Glioblastoma multiforme, 22 1 Meningiom, 77 2 Akustikus-Neurinome, 129,164 1 hirneigenes Sarkom, 193 1 Hirnmetastase bei BC, 14 1 Gefäßveränderung (Angioma arteriosum), 61 1 metastatische Meningoenzephalitis und Herdenzephalitis, 75	1 Patient, 202, mit bei der Operation entferntem Venenkonvolut. Die bei der Sektion festgestellte alte Hirnerweichung am Eingang der rechten Inselregion entspricht dem fraglichen Befund des Szintigramms.	7 Primär-Tumoren 1 Metastase 1 Gefäßprozeß 1 metast.Meningo-Enzephalitis (Einzeldiagn.)	4 Primär-Tumoren 1 Rezidiv 3 Metastasen 1 Rezidiv eines Plasmocytoms 2 Gefäßprozesse	2 inoperable Hirn-Tumoren, 43,73 1 Glioblastoma multiforme am Sprachzentrum, 28=62 1 Rezidiv eines Glioblastoma multiforme, 22=104 1 sehr wahrscheinl.Hirn-Tumor, 38 1 multiple Schädelmetastase, 18 1 Hirnmetastase bei BC, 142 1 wahrsch.Hirnmetastase bei kleinzelligem LK-Ca, 209 1 wahrscheinliches Rezidiv eines malignen Plasmocytoms, 99 1 Media-Verschluß, 182 1 intracerebrales Hämatom, 1
60 - 70	1 Astrocytom Grad 3, 84 1 Kleinhirn Br.W.Ependymom, 172 1 Neurofibromatose Reckling., 167 1 Arachnoidalfibrose der Cisterna magna, 162	1 Astrocytom Grad 3 mit ? Sz, 151 1 embolischer Hirnarterien-Verschluß und hämorrhagische Rindennekrose, ? Sz, 156	2 Primär-Tumoren 1 Neurofibromatose 1 Arachnoidalfibrose (Einzeldiagn.)	1 Primär-Tumor 1 Plasmocytom 5 Metastasen 1 Subarachnoidal-Blutung	1 Primär-Tumor (Pat.starb unter der Operation), 32 1 Plasmocytom, 8 4 Metastasen: BC, 53 Blasen-Ca, 160 Uterus-Ca, 45 prästern.Rundzell.Ca, 145 1 multiloculärer cerebr.Prozeß, 2 1 Subarachnoidal-Blutung, 204
über 70				2 Primär-Tumoren	1 Keilbein-Meningiom, 82 1 Pons-Gliom, 5

Insgesamt zeigt sich eine bemerkenswerte Übereinstimmung unter den Ergebnissen der verschiedenen Untersuchungen:

WILCKE	77	% mit Positronen-Strahlern
QUINN u.a.	83	% mit Tc 99 m
OVERTON u.a.	77	% mit Hg 203 und 197 Neohydrin
MEALEY u.a.	78	% mit Hg 203 Neohydrin u. RISA
AVIOLI u.a.	76,5	% mit Hg 203 Neohydrin
wir [25]	81,3	% mit Hg 203 Neohydrin
	93,6	% mit Hg 203 Neohydrin
	ca. 87	% mit Hg 203 Neohydrin für alle intracraniellen raumfordernden Prozesse

Wenn sich die aus der Literatur angeführten Veröffentlichungen auch nur auf Tumoren beziehen, während von uns auch andere intracranielle raumfordernde Prozesse mit ausgewertet wurden, so lassen sich die verschiedenen Ergebnisse doch miteinander vergleichen. Der Lokalisierung von Hirntumoren mit der Methode der Szintigraphie liegt - wie allen anderen mit dieser Methode erfaßbaren Prozessen - eine Störung der Blut-Hirn-Schranken-Funktion zu Grunde. Es wird also, zulässigerweise, ein Spezialfall (Hirntumor) mit der Masse aller szintigraphisch nachweisbaren Hirnschädigungen verglichen.

In der Übereinstimmung der Werte bestätigt sich somit noch einmal die hohe Sicherheit der Hirnszintigraphie.

---

25) Die beiden ersten Prozentsätze beziehen sich nur auf Tumoren; die 81,3 % betreffen die klinisch weniger sicheren sowie die sicheren und gesicherten Fälle, die 93,6 % nur die beiden letzten Gruppen.

6 Zusammenfassung

Anhand von 187 Patienten, 111 männlichen und 76 weiblichen, der II. Medizinischen Universitätsklinik München, die in der Zeit von November 1965 bis Juli 1966 zur Hirnszintigraphie kamen, wird die Aussagefähigkeit der Methode geprüft.

Nach einem Rückblick auf die bisher üblichen Untersuchungsverfahren zur Diagnose eines intracraniellen raumfordernden Prozesses wird auf die Entwicklung der Hirnszintigraphie und auf die verschiedenen zur Anwendung kommenden Isotope eingegangen, insbesondere auf Technetium 99m und auf Quecksilber 203, das bei den hier zugrundeliegenden Untersuchungen verwendet wurde.

Die szintigraphischen Ergebnisse lassen eine charakteristische Korrelation nicht nur zur Schluß-Diagnose, sondern auch zu den übrigen Untersuchungsverfahren, erkennen: Überwiegend pathologische (positive) Scans erhielten wir bei gesicherten Hirntumoren, gesicherten und klinisch sicheren Rezidiven, klinisch sicheren Primär-Tumoren sowie gesicherten und klinisch sicheren Metastasen, überwiegend normale (negative) Scans bei cerebralem Anfallsleiden, cerebralen Zirkulationsstörungen, Kopfschmerzen, Migräne u.ä., neurologischen Erkrankungen sowie entzündlichen intracraniellen Erkrankungen. Etwa gleich viele positive und negative Scans fanden wir hingegen bei intracraniellen Blutungen, klinischem Verdacht auf einen Hirntumor und cerebralen Gefäßveränderungen. Der Vergleich zwischen den szintigraphischen Befunden und

den übrigen Untersuchungsverfahren zeigt insoweit eine gute Übereinstimmung, als die Spezifität der einzelnen Untersuchungen beachtet wird. Während z.B. das EEG primär funktionelle Störungen zeigt, so macht das Szintigramm die morphologischen Veränderungen ab einer bestimmten Größe direkt sichtbar, das Echoenzephalogramm dagegen nur indirekt, indem es auf solche aufgrund von Verlagerungen oder Vergrößerungen schließen läßt.

Von unseren 188 Szintigrammen wurden 75 als negativ, 79 als positiv und 32 als unentschieden beurteilt (2 waren nicht auswertbar). Von den positiven sind 62 als richtig und 4 als falsch positiv anzusehen, von den negativen 58 als richtig und 1 als falsch negativ.

Da nur in 38 Fällen das szintigraphische Ergebnis histologisch gesichert werden konnte, wir aber sämtliche Szintigramme berücksichtigen wollten, um zu einer allgemein gültigeren Aussage über die Sicherheit der Methode zu gelangen, wurde für jeden Fall aufgrund sämtlicher Untersuchungsergebnisse die Wahrscheinlichkeit geschätzt, mit der ein intracranieller raumfordernder Prozeß anzunehmen ist. Dabei ergibt sich bei den positiven und bei den negativen Szintigramm-Fällen eine Wahrscheinlichkeit von rund 87 % für die Richtigkeit der Diagnose. Während bei negativem Scan in 86,64 % der Fälle mit keinem intracraniellen raumfordernden Prozeß zu rechnen ist, liegt bei positivem Scan ein solcher in 87,78 % vor.

Abschließend wird dieses Ergebnis mit dem anderer Autoren verglichen, und es zeigt sich eine hohe Übereinstimmung der Werte.

7 Literaturverzeichnis

1. ABRAHAM K.
Die Technik und Möglichkeiten der Gamma-Enzephalographie
Radiologica diagnostica, Vol. 5, Heft 6 (1964)

2. AHLSTRÖM S., B. BODFORSS and S.CRONQVIST
Experiences with Gamma-Enzephalography Part I
Acta Radiologica, Vol. 3 (Nov. 1965)

3. AVIOLI L.V., R.Q. CRACCO and R. CHAMBERS
Mercury 203 Brain Scans: The Use of Small Doses as a Screening Method
J. of Nuclear Medicine, Vol. 6, pp 252-267

4. BAKER J.P.
Brain-Scanning
Radiography, May 1965

5. BODECHTEL G.
Differentialdiagnose Neurologischer Erkrankungen

6. BÖRNER W., E.MOLL und H.SPULER
Hirnszintigraphie mit Tc 99m - Pertechnetat
Die Med. Welt, (Jan. 1966) pp 27-28

7. BÖRNER W., H. GRÜNBERG und E.MOLL
Die szintigraphische Darstellung der Kopfspeichel-Drüsen mit Tc 99m
Die Med. Welt, Nr. 42 (16. Okt. 1965)

8. BULL J.W., J.MARRYAT
Isotope Encephalography: Experience with 100 Cases
Brit. Med. J., Vol. 1, (20. Febr. 1965) pp 474-480

9. CHEVALLIER A. et G. METHLIN
Sur une technique de gamma-encephalographie
Annales de Radiologie, 5e année, No. I-II, (1962)

10. CHEVALLIER A. et G. METHLIN
Considérations sur l'utilisation d'une technique de gamma-encephalographie à deux compteurs opposés
Annales de Radiologie, No. XI-XII, (1964)

11. DIAMATH H.E.
Die Gamma-Encephalographie in Klinik und Forschung
Vortrag auf der 6. Tagung der österreichischen
Gesellschaft für Chirurgie und Traumatologie.
Innsbruck, 11. - 13. Sept. 1964

12. DONATI R.M., M.L. NELSON and N.J. GALLAGHER
Photoscanning in the Diagnosis of Intracranial Lesions
Arch. Int. Med., Vol. 116 (Aug. 1965)

13. DAWSON B.H.
Brain Tumors in Children
The Brit. J. of Clinical Practice, pp 333-337

14. EISTOLA P. and VOUTILAINEN A.
The Use of Photocopies as Diagnostic Aid for
Isotope Scanning of Brain Tumors
Duodecim Vol. 81, (1965) pp 520-524

15. GÄNSHIRT H.
Klinisch-technische Diagnostik der Hirntumoren
Der Nervenarzt, 36. Jahrgang, 10. Heft
(Okt 1965) pp 421-425

16. GILSON A.J., F.P. GARGANO
Correlation of Brain Scans and Angiography in
Intracranial Trauma
Amer. J. of Roentgenology, Radium Therapy
and Nuclear Medicine, Vol. 94 (27. Aug. 1965) pp 819-827

17. GOTTSCHALK A., K.R. Mc CORMACK, J.E. ADAMS and H.O. ANGER
A Comparison of Results of Brain Scanning using Ga 68
- EDTA and the Positron Scintillation Camera, with
Hg 203 Neohydrin and the Conventional Focused
Collimator Scanner
Radiology, Vol. 84, (Mar 1965) pp 502-6

18. HAACKE W. und R. WOLF
Die szintigraphische Darstellung von Hirntumoren
mit Hg 197-markierten Substanzen
Fortschritte auf dem Gebiet der Röntgenstrahlen
und der Nuklearmedizin, Vol. 102 (Jan. 1965)

19. HARPER P.V., R. BECK, D. CHARLESTON and K.A. LATHROP
Optimization of a Scanning
Nucleonics, (Jan 1964)

20. HENGST W.
Tumordiagnostik mit radioaktiven Hg-Verbindungen
Med. Klinik, 60. Jahrgang, Nr. 48 (26. Nov. 1965)

21. HUNDSHAGEN H.
Nuklearmedizinische Diagnostik und die Datenspeicher - Technik
SZ 31. Okt./1. Nov. 1967

22. KAPLAN J.
Intérêt de la néohydrine marquée au mercure radioactif dans la diagnostic isotopique des néoformations intra-craniennes
Annales de Radiologie, No. 1 - 11 (1965)

23. KLEMM J.
Persönliche Mitteilungen
unveröffentlicht

24. KLEMM J., P. DOHRN, A. KOLLMANNSBERGER, V. KOSMAOGLU
Ein Beitrag zur szintigraphischen Darstellung cerebraler Herdbildungen der hinteren Schädelgrube
Deutscher Roentgenkongress 1967
Thieme-Verlag, Stuttgart (1968), S. 149-150

25. KOOS W. und W. LAUBICHLER
Hirngeschwülste mit Beziehung zum Ventrikelsystem
Nervenarzt, 35. Jahrgang, Heft 8, pp 333-343

26. KRAMER S. and R.L. ROVIT
The Value of Hg 203 Brain Scans in Patients with Intracranial Hematomas
Radiology, Vol. 83, No. 5, (Nov. 1964) pp 902-925

27. KUHLENDAHL H., H. HIRSCHBIEGEL
Isotopen-Diagnostik der Hirntumoren

28. MATTHEWS C.M.E.
Comparison of Isotopes for Scanning
J. of Nuclear Medicine Vol. 6 pp 155-168

29. MEALEY J., J.R. DEHNER and I.C. REESE
Clinical Comparison of two Agents used in Brain-Scanning, Radio-Jodinated Serum Albumin or Chlormerodrin Hg 203
J. of the American Med. Association, Vol. 189 (July 1964) pp 260 - 264

30. LOKEN M.K., G.T. TELANDER and R.J. SALMON
Technetium 99m Compounds for Visualization of Body Organs
J. of the American Med. Association, Vol. 194 (Okt 1965) pp 152-156

31. MISHKIN F.
Brief Recording: A Simple Means of Anatomic Correlation of the Photo Dot Scan
The New England J. of Medicine, (July 29, 1965)

32. NELP W.B.
The Use of Technetium 99m in Photoscanning Procedures
Picker Scintillator, Vol. IX, No. 7-C (Nov 1965)

33. OJEMANN R.G., S.A. ARONOW and W.H. SWEET
Scanning with Positron-Emitting Radioisotopes (Occlusive Cerebral Vascular Disease)
Archives of Neurology, Vol. 10, (Febr 1964) pp 218-228

34. OVERTON M.C., S.R. SNODGRASS and T.P. HAYNIE
Brain Scans in Neoplastic Intracranial Lesions (Scanning with Chlormerodrin Hg 203 and Hg 197)
J. of the American Med. Association, Vol. 192 May 31, 1965) pp 747-751

35. OYAMADA H.
Brain Scanning with Hg 203 Neohydrin
Tohuku J. Exper. Med., Vol. 79 (1963) pp 274-280

36. PAAL G.
Zur klinischen Diagnostik von Hirn-Tumoren
Hippokrates, Heft 10, (1965)

37. POTTS D.G.
Brain Tumors: Radiologic Localization and Diagnosis
The Radiologic Clinics of North America, Vol. 3 No. 3 (Dez 1965)

38. PSCHYREMBEL W.
Klinisches Wörterbuch
185.-250. Auflage (1969)

39. QUINN J.L., I. CIRIC and N. HAUSER
Analysis of 96 Abnormal Brain Scans Using Technetium 99m (Pertechnetate Form)
J. of the American Med. Association, Vol. 194 (Oct. 11, 1965) pp 157-160

40. RASKIND R.
Clinical Studies in Echoencephalography: Report of 600 Scans
Neurologic Surgery (April 1965)

41. ROSENTHALL L.
Human Brain Scanning with Radioiodinated Macro-aggregates of Human Serum Albumin
Radiology, Vol. 85, No. 1 (July 1965) pp 110-115

42. SCHIEFER W., E. KATZNER und H. BRÜCKNER
Die Echoenzephalographie, ihre Anwendungsweise und klinischen Ergebnisse
Fortschritte der Neurologie-Psychiatrie und ihrer Grenzgebiete, 31. Jahrgang, Heft 9, (Sept. 1963)

43. SCHNEIDER C.
Hirntumor-Nachweis mit Radioisotopen
Dt. Med. Wochenschrift Nr. 10, 91. Jahrgang (11. März 1966) pp 454-455

44. SODEE D.B. and B. Di STEFANO
The Clinical Value of Today's Radioisotope Scanning
The Ohio State Medical J., Vol. 61, No. 9 (Sept 1965)

45. STØIER M.
Metastatic Tumors of the Brain
Akta Neurol. Scandinav. Vol. 41 (1965) pp 262-278

46. STURM A.
Grundbegriffe der Inneren Medizin
11. Auflage

47. TÖNNIS W. und W. SCHIEFER
Zirkulationsstörungen des Gehirns im Serienangiogramm,
Springer Verlag (1959)

48. WANG Y. and J.A. ROSEN
Positive Brain Scan in Non-Spaceoccupying Lesions
American J. of Roentgenology, Radium Therapy and Nuclear Medicine, Vol. XCIII, No. 4 (Apr 1965)

49. WAXMANN J., D.K. ZIEGLER and S. RUBIN
Brain Scans in Diagnosis of Cerebrovascular Disease Scanning with Chlormerodrin Hg 203
Jama, Vol. 192, No. 6, (May 10, 1965)

50. WEBBER M.M.
Technetium 99m Normal Brain Scans and their Anatomic Features
American Journal of Roentgenology, Radium Therapy and Nuclear Medicine, Vol. XCIV, No. 4 (August 1965)

51. WILCKE O.
Die Szintigraphie bei Hirntumoren
Der Radiologe, 5. Jahrgang, Heft 10 (Okt. 1965) pp 393-400

52. WILCKE O.
Hirntumor-Diagnostik mit Isotopen
Nach einem Vortrag auf dem 6. neurologischen Fortbildungs-Kurs in Düsseldorf (29./30. Mai 1965)

53. WITCOFSKI R., D. MAYNARD and I. MESCHAN
The Utilization of Technetium 99m in Brain Scanning
J. of Nuclear Medicine, Vol. 6 (1965) pp 121-130

Lebenslauf

Am 4. Oktober 1941 wurde ich als Tochter des Fabrikdirektors Peter Haehnle und seiner Ehefrau Hanne, geb. Maass, in Ulm geboren.

Von Herbst 1948 an besuchte ich die Freie Waldorfschule in Heidenheim. Dort bestand ich im März 1961 die Reifeprüfung.

Mit dem Sommersemester 1962 begann ich mein medizinisches Studium an der Johannes-Gutenberg-Universität Mainz, an der ich im Frühjahr 1963 die naturwissenschaftliche und im Frühjahr 1965 die ärztliche Vorprüfung ablegte.

Anschließend studierte ich an der Ludwig-Maximilians-Universität München. Nach Beurlaubung und Dispens für je ein Semester, aus familiären Gründen, beendete ich dort im Sommer 1970 mein Studium mit dem Staatsexamen.